Lane Medical Library

AUS DER II. MEDIZINISCHEN KLINIK DER UNIVERSITÄT BERLIN
DIREKTOR: GEH. MED.-RAT PROF. DR. F. KRAUS.

ÜBER DIE BEZIEHUNGEN DER PERNIZIÖSEN ANÄMIE ZUM KARZINOM

INAUGURAL-DISSERTATION
ZUR ERLANGUNG DER
MEDIZINISCHEN DOKTORWÜRDE
AN DER
FRIEDRICH-WILHELMS-UNIVERSITÄT
ZU BERLIN

VON

ADELE HEINRICHSDORFF
AUS WORONESCH

TAG DER PROMOTION: 24. DEZEMBER 1912

DRUCK VON JULIUS KLINKHARDT IN LEIPZIG

100
1912

Gedruckt mit Genehmigung
der Medizinischen Fakultät der Universität Berlin.

Referent: Prof. Dr. Kraus.

Sonderdruck aus „FOLIA HAEMATOLOGICA“, I. Teil, Archiv, Band XIV, Heft 3, Verlag von Dr. Werner Klinkhardt in Leipzig.

MEINEN ELTERN

Einleitung.

Schon im Jahre 1868 hat Biermer auf dem 42. Naturforscherkongreß zu Dresden in seinem Referate über schwere Anämie auf eine eigenartige Form der Anämie kurz hingewiesen, die er später im Jahre 1872 im Korrespondenzblatt für Schweizer Ärzte als „progressive, perniziöse Anämie" ausführlich beschrieben hat; Biermer hat somit den Namen und die Symptomatologie dieser Krankheit in die Wissenschaft eingeführt. Es wäre jedoch falsch, zu behaupten, Biermer hätte als erster diese Krankheit beobachtet, denn schon in den 50er Jahren des vorigen Jahrhunderts war diese Anämie anderen Forschern bekannt (Addison, Lebert, Trousseau).

Biermer gebührt das große Verdienst, das klinische Bild dieser Krankheit entworfen zu haben, das noch in unserer Zeit klassisch geblieben ist. Das blaßgelbe pastöse Gesicht, Schwindel, große Schwäche, Herzklopfen, Störungen von seiten des Digestionstraktus, Kapillarapoplexien, Retinal- und Hautblutungen, das war der Symptomenkomplex, unter welchem Biermer seine Fälle von progressiver, perniziöser Anämie zusammenfaßte. Zwar wurde bei den Sektionen dieser Kranken eine hochgradige allgemeine Anämie, Herzmuskelverfettung, Siderosis der Unterleibsorgane konstatiert, aber dieser Befund ergab so wenig Charakteristisches, daß man keinen Anhaltspunkt für ein anatomisches Substrat der klinischen Erscheinungen hatte.

So konnte das Leiden intra vitam nur mit einer gewissen Wahrscheinlichkeit diagnostiziert, und der perniziöse Charakter desselben erst in weiterem Verlaufe der Krankheit erkannt und richtig beurteilt werden.

Den weiteren Ausbau der Symptome verdanken wir den vielen hämatologischen Untersuchungen, die der Diagnose der progressiven, perniziösen Anämie eine feste Basis zu geben suchten. Die Blutuntersuchungen der älteren Autoren ergaben eine Verminderung der Zahl der roten Blutkörperchen bis zur äußersten Grenze ($^1/_2$ Mill. im cmm),

Verminderung der Blutplättchenzahl, das Auftreten von auffallend großen und kleinen (Makro- und Mikrozyten), aber auch phantastisch geformten (Poikilozyten) roten Blutkörperchen. Die progressive, perniziöse Anämie von Biermer wurde von anderen Autoren (Addison, Pepper, Quinke u. a.) als „essentielle Anämie", „idiopathische Anämie", „schwere primäre Anämie" usw. bezeichnet, und nach der Forderung von Eichhorst wurden diese Bezeichnungen nur für die Fälle angewandt, bei denen eine primäre Organerkrankung fehlte; das Blutbild zeigte also nichts besonderes gegenüber den sonstigen Anämien, die auch schwer und progressiv verlaufen können, und das alleinige Kriterium der primären progressiven, perniziösen Anämie sollte demnach das Fehlen der anatomisch-greifbaren Ursache sein.

Im Jahre 1892 hat Ehrlich auf dem Leipziger Internistenkongreß das Auftreten von Megalo- oder Gigantoblasten im Blute der perniziösanämischen Kranken als „das Charakteristikum" des Blutbildes bei perniziöser, progressiver Anämie aufgestellt, das differentialdiagnostisch diese „primäre Anämie" von den sogenannten „sekundären" trennen sollte. Schon in diesem Referate wurde der Forderung Eichhorsts keine Rechnung getragen, denn Ehrlich machte die Bemerkung, daß es in manchen Fällen gelingt, eine solche perniziöse Anämie des Blutes in Beziehung zu anderen präexistierenden Krankheiten zu bringen.

„Immerhin kann als sicher gelten, daß gewisse Krankheiten (z. B. Syphilis) in einem ätiologischen Zusammenhange mit den wahren perniziösen Anämien stehen, wie dies insbesondere die Untersuchungen von Fr. Müller ergeben haben. Das gleiche gilt wahrscheinlich auch von der durch die Anwesenheit des Bothriozephalus bedingten Erkrankung." (Verhandlungen des Kongresses für innere Medizin 1892 Seite 51.)

So auffällig die beschriebenen Blutbefunde bei progressiver, perniziöser Anämie auf den ersten Blick erscheinen müssen, so sind sie, wie es die Untersuchungen vieler Autoren gezeigt haben, durchaus nicht als charakteristisch für diese Krankheit anzusehen, sondern finden sich in ihren partiellen Einzelheiten auch bei anderen schweren Anämien sekundärer Natur. Ebenso ist auch das Symptom der lymphoiden Umwandlung des Knochenmarks bei progressiver, perniziöser Anämie, das von Cohnheim in den 70er Jahren des vorigen Jahrhunderts beobachtet wurde, und zu der Cohnheim-Oslerschen Hypothese Anlaß gab, die Biermersche Anämie sei eine primäre Knochenmarkserkrankung, als nicht pathognostisch für die Perniziosa anerkannt, und von Neumann, Orth, Litten u. a. als eine bloße reaktive Kompensationserscheinung des Organismus bei verschiedensten schweren Anämien aufgefaßt. Wa

speziell den Megaloblasten anbetrifft, so ist sein Auftreten im Blute ebenfalls nur als eine sekundäre Regenerationsbestrebung des Knochenmarks aufzufassen (Pappenheim u. a.); indessen ist zu bedenken, daß der Begriff des Megaloblasten von allen Autoren nicht in einheitlicher Weise aufgefaßt wird, daß mancher schon jeden größeren Erythroblasten als Megaloblasten bezeichnet, und deshalb auch bei verschiedenen einfachen Anämien den Megaloblastenbefund erhebt. Immerhin dürfte er auch bei perniziöser und perniziosaähnlicher hyperchromer Anämie der Ausdruck einer medullären Regeneration des in bestimmter Weise myelotoxisch affizierten Marks sein. Er gehört daher nach Pappenheim keineswegs notwendig zum Blutbilde der perniziösen Anämie und ist für dieses nicht spezifisch pathognostisch.

Weder bedeutet ein bestehender Megaloblast allein das Vorhandensein einer Perniziosa, noch spricht sein Fehlen gegen solche. Er ist erst ein sekundäres akzidentelles, weil nur regenerativ und indirekt anämisches Symptom.[1])

Die neueren Untersuchungen über die Ätiologie der Anämie mit dem typischen perniziösen Blutbilde haben außer Lues und Bothriocephalus latus auch andere Momente ergeben, die als Ursache für die Entstehung dieser Krankheit gelten können, und außerdem fanden sich Fälle von Biermerscher Anämie, die ohne das „typische“ Blutbild der Perniziosa, also mit dem Blutbilde der einfachen sekundären Anämie verliefen (mindestens in den sogenannten „Remissionsperioden“). Die ätiologisch klaren Fälle der Perniziosa wurden als sekundäre perniziöse Anämien bezeichnet, aber die Meinungen der Forscher über die Unterscheidbarkeit dieser Formen von den sogenannten primären perniziösen progressiven Anämien gingen dermaßen auseinander, daß ein Ausgleich geschaffen werden mußte.

Dies versuchte A. Pappenheim, indem er streng zwischen dem perniziös-anämischen Blutbilde (das gegen früher genauer präzisierte und später zu beschreibende Charaktere aufweist und verschiedene Ursachen haben kann), und dem eigentlichen Morbus Biermer unterschied; das perniziös-anämische Blutbild ist ein hämatologisches Blutsymptombild; es ist, ähnlich wie Ikterus,[2]) und wie jede sonstige Blut-

---

[1]) Man hat also nicht mehr nötig, bei der Diagnosestellung nach diesem regenerativen Partialsymptom zu suchen, um die Diagnose zu führen. Der pathognostische Moment liegt vielmehr in der charakteristischen Gesamtheit der degenerativen anämischen Quote des erythrozytären Blutbildes im Verein mit Plättchenmangel und leukopenischer Lymphozytose (Pappenheim).

[2]) Es gibt auch Kombination von Ikterus und Anämie (hämolytischer Ikterus, gewisse Fälle von Morbus Banti und Leberzirrhose).

anämie, im hämatologischen Sinne stets sekundär blutsymptomatisch, und hat verschiedene hämotoxische bzw. hämotoxisch-myelotoxische Ursachen, unter anderem den Bothriocephalus latus; es findet sich aber besonders bei der kryptogenetischen Hämotoxikose der Biermerschen Krankheit auf der Höhe der Erkrankung. Dagegen bedeutet der Ausdruck „perniziöse Anämie" nicht eine bloße blutsymptomatologische Einheit, ein Blutbild, sondern ein ganzes klinisches Bild, d. h. eine Krankheit, bei der die Ursache, speziell die der eigenartigen hämotoxischen Blutanämie, kryptogen ist. Auch bei ihr ist die vorhandene Anämie als solche sekundär und hämotoxischen Charakters. Sie ist der sekundäre Effekt einer kryptogenen Hämotoxikose. Diese kryptogenetische perniziöse Anämie der Kliniker, die ein eigenes wohlumrissenes Krankheitsbild vorstellt, verläuft meist mit dem perniziös-anämischen Blutbilde, aber durchaus nicht immer.

Sie ist hämatologisch im zytomorphologischen Charakter völlig gleich der phanerogenetisch sekundären Anämie der Bothriozephalusinfektion; auch diese hat die gleiche eigenartige hämotoxische sekundäre Anämie, nämlich ein perniziös anämisches Blutbild.

Diese in der Tat eigenartigen sekundären Anämien sind von den sonstigen gewöhnlichen sekundären Anämien tatsächlich deutlich im Blutbild unterschieden, weniger durch ein einzelnes spezifisches Partialsymptom (Megaloblasten, Megalozyten, Poikilozyten), als durch eine gewisse Gesamtheit von Einzelsymptomen (Pleiochromie, erhöhter Index, mikroskopische Hyperchromie, Lymphozytose).

Dieser Unterschied ist aber nicht darin begründet, daß die sonstigen einfachen Anämien im prinzipiellen pathogenetischen Gegensatz zu dieser in Rede stehenden Anämiegruppe stehen; die alte Auffassung, die hämatologisch perniziösen Anämien als myelotoxisch und primär im Gegensatz zu den anderen Anämien zu bezeichnen, welche dagegen hämotoxisch und sekundär wären, ist, besonders infolge der wiederholten diesbzüglichen Hinweise von Pappenheim und Lazarus, jetzt wohl allgemein aufgegeben zu gunsten der Ansicht, daß auch die perniziöse Anämie bzw. das perniziös anämische Blutbild stets sekundär und ebenfalls durch eine hämotoxische Noxe bedingt ist.

Wenn man freilich den Ausdruck „perniziöse Anämie" im hämatologischen Sinne als hämatologische Begriffseinheit faßt, d. h. wie jede andere Anämie bloß als Blutsymptom und Blutbild, dann kann freilich auch der Bothriozephalus „perniziöse Anämie" verursachen, dann gäbe es mehrere ursächlich differente Arten perniziöser Anämie. Dann hätte das Beiwort „perniziös" seine ursprünglich klinisch prognostische Bedeutung verloren und wäre zu einem bestimmten hämozytomorphologischen Stereotyp erstarrt.

Wie aber die idiopathische Gaisböcksche Polyglobulie etwas anderes ist als eine Höhenluft- oder Emphysemerythrozytose trotz gleichen Blutbildes und prinzipiell gleichen pathogenetischen Zustandekommens des Blutbildes, so ist auch eine Bothriozephalusanämie etwas anderes als eine echte perniziöse, d. h. Biermersche Anämie, obwohl die symptomatische Blutanämie in beiden Fällen pathogenetisch und morphologisch gleichen Charakter hat.

Man kann einwenden, daß auch pathologisch-anatomisch der Befund bei perniziöser und tödlicher Bothriozephalusanämie identisch sei. Dagegen ist zu sagen, daß außer der verschiedenen Ätiologie und Prognose bei der Bothriozephaluskrankheit die Anadenie zu fehlen scheint.

Ähnliches gilt für den Begriff der lobären Pneumonie. Auch diese ist nur ein klinischer Symptomkomplex (bestehend aus Lungenbefund und Krankheitserscheinungen), aber noch kein ganzes Krankheitsbild, zu dem ja doch noch eine ätiologische Aussage gehört, und auch hier hat eine Fränkel-Pneumonie andere Nebenerscheinungen, Verlauf und Prognose als eine Friedländer- oder Streptokokkenpneumonie; dasselbe gilt von den Meningitiden usw. Ganz ebenso liegt es mit der Biermerschen und der Bothriozephalusanämie.

Das beiden gemeinsame ist das symptomatische Blutbild. Dieses verursacht sowohl der Bothriozephalus wie das unbekannte Toxin des Morbus Biermer. Aber der Krankheitsverlauf beider ist nicht identisch, und auch pathologisch anatomisch fehlt beim Bothriozephalus die Anadenie. Ergo und item, wenn perniziöse Anämie ein bestimmtes Krankheitsbild ist, eine nosologische Totalität, dann verursacht der Bothriozephalus diese Krankheit nicht, sondern nur einen symptomatischen Partialkomplex dieser Krankheit.

Die Anämie bei Biermerscher Krankheit, i. e. die perniziöse Anämie s. str. ist also nur ein besonderer Spezialfall des Auftretens eines perniziös anämischen Blutbildes; dieses aber ist eine hämosemiologisch besonders ausgezeichnete Anämieform, die ihren Namen davon hat, daß sie besonders bei der perniziösen Biermerschen Anämie beobachtet wird, kommt aber auch anderswo sonst noch, z. B. bei der relativ weniger gefährlichen Bothriozephaluserkrankung, vor. Anämie schlechtweg, sekundäre Anämie, hyperchrome Anämie bedeutet stets nur ein Blutbild, nur „perniziöse Anämie“ bedeutet einen ganzen klinischen Komplex, und keine Krankheit.

Ferner unterschied Pappenheim strenger als bisher die sekundären hämopathischen Anämien in solche hyperchromer und in solche hypochromer Natur. Denn nicht nur die einfach hypochromen Anämien sind es, die sekundär sind, und nicht alle sekundären Anämien sind

hypochrom. Diese letzteren, die sogen. einfach sekundären Anämien, decken sich eben nur im großen und ganzen mit dem Begriff der gewöhnlichen symptomatischen Anämien der Autoren.

Es gibt vielmehr auch sekundäre hämotoxische hyperchrome Anämien, bzw. auch die hyperchromen Anämien sind hämotoxisch und somit sekundär und eine bloße Unterart dieser ist auch die perniziöse Anämie, die somit ebenfalls sekundär und primär hämotoxisch, und keinesfalls primär ist.

Weiter unterschied Pappenheim alle sekundären Anämien (die einfachen und die hyperchrom hämotoxischen) in direkt sekundäre und in indirekt sekundäre oder symptomatische Anämien, und behauptet, daß auch hyperchrome hämotoxische Anämien symptomatisch auftreten können. Die gewöhnlichen symptomatischen hämotoxischen Anämien sind ja allerdings zumeist nur einfach hypochrome, doch gäbe es auch hyperchrome hämotoxische Anämien symptomatischer Art. Es sind also nach Pappenheim die im Gefolge von Krankheiten auftretenden begleitenden hämopathischen Anämien nur meistens, nicht stets, einfach sekundäre hypochrome Anämien. Hier ist die Grundkrankheit die indirekte, das von der Krankheit produzierte Hämotoxin die direkte Ursache der Anämie des Blutes. Aber nicht alle hypochromen Anämien sind symptomatisch. Experimentell gibt es auch direkt sekundäre Blutgiftanämien dieser hypochromen Kategorie, z. B. bei Pyrogallol, und nicht alle symptomatischen Anämien sind hypochrom, vielmehr gibt es auch solche hyperchromer Natur (Leukanämie, Knochenkarzinose). Einfach hypochrom sind schließlich auch die meisten myelopathischen Anämien myelometaplastischer Natur (Myelome, Tumoranämien), sowie die experimentellen myelotoxischen[1]) Saponinanämien. Somit zerfallen die hypochromen Anämien in:

A. Hämopathische,
   a) posthämorrhagische,
   b) hämotoxische (direkt hämotoxische: Pyrogallol; symptomatische, z. B. Morbus Banti, Karzinom).

B. Myelopathische,
   a) myelometaplastische (Sarkom, Myelom),
   b) myelotoxische (Saponin);

bzw. die hypochromen hämotoxischen Anämien zerfallen in direkt hämotoxische (Pyrogallol) und symptomatische (Karzinom, Morbus Banti).

---

[1]) Gewisse Karzinomanämien mit Knochenmarksmetastasen sind hyperchrom bei gleichzeitiger Myelotoxikose.

Pappenheim unterscheidet also die sekundär symptomatischen Anämien in direkt sekundäre und in indirekt sekundäre oder symptomatische. Es deckt sich somit der Begriff der hypochromen hämotoxischen Anämie nicht mit dem der symptomatischen, d. h. indirekt sekundären Anämien, und der der symptomatischen hämotoxischen Anämien nicht mit dem der hypochromen Anämien. Einmal gibt es bei den hypochromen Anämien auch direkt sekundäre, und andererseits finden wir bei den hyperchromen Anämien auch symptomatische (z. B. Knochenkarzinose, die hyperchrome Anämie bei akuter myeloider Leukanämie usw.).

So gibt es andererseits unter den direkten sekundären Blutgiftanämien auch hyperchrome Formen, z. B. die experimentelle Pyrodinanämie, die Bothriozephalusanämie, der Morbus Biermer; bzw. die hyperchromen Formen sind ebenfalls zum Teil direkt sekundär (Bothriozephalus, Pyrodin), zum Teil symptomatisch (Leukanämie, Knochenkarzinose). Diese hyperchromen symptomatischen Anämien sind allerdings dem Blutbild nach nur perniziosaähnlich, nicht typisch perniziosaförmig.

Es ist nach Pappenheim jede Anämie in erster Linie ein bloßes Blutsymptom, ein symptomatisches Blutbild, und zwar an der erythrozytären Komponente, allein der Ausdruck „perniziöse Anämie“ bedeutet eine Krankheitsbezeichnung (essentielle Anämie). Ihr symptomatisches Blutbild ist eine hyperchrome hämotoxische Anämie direkt sekundärer Natur aber kryptogener Ursache (also idiopathisch). Primär ist sie nur im Sinne von primär hämopathisch bzw. insofern, als etwaige weitere Krankheitssymptome erst ihre weiteren Folgen sind.

Ob eine hämotoxische Anämie hypochrom oder hyperchrom ist, drückt sich nach Pappenheim lediglich an den Eigenschaften des roten Blutbildes (Mikroskopie, Hb-Gehalt, Index) aus, das besonders mikroskopisch stets sehr charakteristisch ist. Es sind solche in dieser Hinsicht hyperchrome Anämien mit typischen charakteristischen rotem Blutbild zum Teil fraglos und sicherlich auch indirekt symptomatisch (Knochenkarzinose, Leukanämie). Das sogen. perniziös anämische Blutbild, die perniziöse Anämie im hämatologischen Sinne, ist eine besondere Form und Unterart hämotoxisch hypochromer Anämie, ausgezeichnet durch besondere Form der Leukozytose; sie ist eine hyperchrome Anämie, die mit bestimmtem Leukozytenbild (leukopenische Lymphozytose) einhergeht, sowohl im Falle des Morbus Biermer wie im Falle des Bothriozephalus. In beiden Fällen ist diese besondere Form hyperchromer Anämie, ist das perniziös anämische Blutbild stets direkt sekundäre Folge der phanerogenetischen oder kryptogenetischen hämotoxischen Noxe.

Also der weiteste rein hämatologische Begriff ist die hyperchrome

hämotoxische Anämie, die sonst symptomatisch und direkt sekundär auftritt.

Zu der direkten sekundären Form gehört als Unterart das perniziös anämische Blutbild, das eine hyperchrome direkt sekundäre Anämie mit begleitender leukopenischer Lymphozytose vorstellt.

Und ein bestimmter Spezialfall dieser ist wieder die kryptogene perniziöse Anämie, d. h. die Anämie bei Morbus Biermer und die Bothriozephalusanämie.

Die Frage ist nur, ob es auch indirekt deuteropathische, d. h. also symptomatische hyperchrome Anämien vom Blutbildcharakter der perniziösen Anämie gibt, ob diese Unterart hyperchrom hämotoxischer Anämie, also das komplett perniziös-anämische Blutbild als solches, d. h. hyperchrome Anämie + leukopenische Lymphozytose, symptomatisch (indirekt sekundär) im Gefolge und Verlauf anderer Hauptkrankheiten (etwa bei Karzinom) auftritt. Diese Frage ist es, die uns weiter unten eingehend beschäftigen soll, eine Frage von ebenso großer theoretischer, wie von praktisch diagnostischer Bedeutung. Diese Frage wird von der Mehrzahl der Hämatologen Ehrlichscher Schule, neuerdings besonders von Türk, energisch bestritten. Ob mit Recht, soll speziell in Hinsicht auf das Karzinom untersucht werden.

Indessen kann man jetzt schon soviel sagen, daß zweifellos bei Leukanämie, speziell bei der lymphatischen Form, in Gestalt der sublymphämischen Lymphanämie Fälle symptomatischer hyperchromer Anämie mit relativer Lymphozytose existieren, die dem Blutbild nach völlig als typische Perniziosa imponieren und von dieser nicht leicht zu unterscheiden sein dürften.

Hierher gehören die Fälle des sog. Übergangs perniziöser Anämie in Lymphämie (der nach Pappenheim nur ein scheinbarer symptomatischer, kein wahrer nosogenetischer ist); erst jüngst hat Ellermann[1]) dieser Frage wieder erneutes Interesse zugewendet.

Hirschfeld hat einen Fall beschrieben, der intra vitam völlig als Biermersche Krankheit auch dem Blutbild nach imponierte und post mortem sich als lymphatische Leukämie erwies.[2]) (Umgekehrt existieren Fälle [E. Fraenkel, mündliche Mitteilung an Pappenheim], die intra vitam mit lympholeukämoidem Blutbild einhergingen und post mortem den bloßen pathologischen Befund der typischen Biermerschen Anämie darboten.)

[1]) Deutsche med. Wochenschr. 1912.

[2]) Fol. Haem., Bd. XI, Referate, S. 252.

Doch zurück vorerst zum Begriff und zum Wesen der perniziösen Anämie.

Betrachten wir also nur die hämotoxischen Anämien (mit Fortlassung der myelopathischen) — da ja die perniziöse Anämie jetzt ziemlich allgemein nach dem Vorgang von Pappenheim und Lazarus als eine Hämotoxikose, mindestens als eine neben Myelotoxikose auch in erster Linie bestehende Hämotoxikose aufgefaßt wird —, so unterscheiden wir mit Pappenheim hier blutsymptomatologisch a) hypochrome, b) hyperchrome Formen.[1])

Erstere zerfallen grob klinisch in direkt sekundäre (Pyrogallol) und symptomatische (Morbus Banti, Karzinom).

Die letzteren zerfallen in direkt sekundäre (Pyrodin, Bothriozephalus, Morbus Biermer) und in ebenfalls symptomatische perniziosaartige (Karzinom mit Knochenmarksmetastasen).

Noch genauer sind speziell die hyperchromen hämotoxischen (chromotoxischen) Anämien einzuteilen in:

a) perniziosaartige mit sonstigen Leukozytosen
   α) direkt sekundär (Pyrodin, Anaemia splenica infantum),
   β) symptomatisch (Knochenkarzinom);
b) mit typisch perniziös-anämischem Blutbild, d. h. mit leukopenischer Lymphozytose; bisher nur direkt sekundär
   α) mit phanerogenetischer exogener Ursache (Bothriozephalus),
   β) mit kryptogener exogener Ursache (Morbus Biermer).[2])

---

[1]) Bei hypochromen Formen besteht eine Oligochromämie (Hb-Verringerung größer als die Oligozythämie, bei hyperchromer Form umgekehrt eine Oligozythämie, deren absoluter Endwert höher ist, als der Wert der Oligochromämie. Pappenheim nimmt an, daß die relativ geringe Oligozythämie hypochromer Anämien darauf beruht, daß die neugebildeten Erythrozyten zu wenig Hb haben, während der relativ hohe Wert der hyperchromen Oligochromämie darauf beruht, daß die Zahl der Zellen verkleinert wird, aber ihr Farbstoff in kleinsten Schizozyten restiert, die der Zählung entgehen, aber mit dem Plasma mitfärben, während die äußerst großen neugebildeten Erythrozyten sehr viel Farbstoff führen, der eine besondere chemische, funktionell minderwertige Umwandlung (Chromotoxikose) vielleicht zu Kathämoglobin erlebt hat. Pappenheim führt die hypochrome hämotoxische Anämie auf hämolytische Blutgifte, die hyperchrome auf erythrorrhektische Blutgifte von der Art der methämoglobinbildenden Blutgifte (Pyrodin, Toluylendiamin) zurück.

[2]) Wir teilen entsprechend nach Pappenheim die sekundären hämotoxischen Anämien ein:

I. hypochrome (einfach sekundäre [Pyrogallol], und symptomatische Anämien [Morbus Banti]), durch erythrolytische Toxine,

II. hyperchrome, neben der Erythrolyse durch chromotoxisch-erythrorhektische Toxine bewirkte,

1. bloß perniziosa-ähnliche mit sonstiger Leukozytose; sekundäre (Pyrodin) und

Die Frage ist, ob auch diese letztere symptomatisch, etwa bei Karzinom, vorkommt. Daß Karzinom hyperchrome Anämie mit typisch mikroskopisch-rotem Bilde macht (Knochenkarzinose), scheint zugegeben. Die Frage ist nur, ob dabei auch gelegentlich leukopenische Lymphozytose auftritt.

Die korrekte Haupteinteilung der Anämien hat also nicht nach grob klinischen Gesichtspunkten zu erfolgen, ob sie direkt sekundär oder symptomatisch, oder ob sie hypochrom oder hyperchrom sind, sondern in erster Linie pathogenetisch, ob sie hämotoxisch oder myelopathisch sind. Innerhalb dieser haben wir dann blutsymptomatisch hypochrome und hyperchrome Formen, und innerhalb dieser wieder direkt sekundäre und indirekt symptomatische zu unterscheiden. Diese Betrachtung ergibt jedenfalls soviel, daß die hyperchromen Anämien, zu der die Perniziosa gehört, nicht im fundamentalen Gegensatz zu den sonstigen sekundären Anämien stehen, also weder primäre noch selbst nur primär myelotoxische Anämien sind. Auch sie sind sekundär, dabei aber primär hämotoxisch. Lediglich handelt es sich bei der Perniziosa im Gegensatz zu den gewöhnlichen hypochrom symptomatischen Anämien um eine direkt sekundäre Form kryptogener Ursache, was man gemeinhin also idiopathische Anämie nennt. Das Symptom selbst wird als einziges und führendes Symptom zur Krankheitsbezeichnung, alle sonstigen Symptome sind deuteropathisch.

Bei den sonstigen symptomatischen Anämien ist die Anämie als solche deuteropathisches Symptom der Krankheit, bei der Perniziosa ist die Anämie pathogenetisch den sonstigen Symptomen (Myelitis usw.) übergeordnet und antezedent. Daß es aber auch direkt sekundäre hypochrome und symptomatische hyperchrome Anämien gibt, haben wir schon hervorgehoben. Die bestehende Differenz zwischen den beiden Arten hämotoxischer Anämien ist also wohl keine essentielle, sondern nur eine graduell akzidentelle. Es gibt auch deutlich sekundäre, nicht idiopathische hyperchrome Anämien (Pyrodin), die ganz auf gleicher Stufe stehen wie die direkt sekundären einfach hypochromen Anämien (Pyrogallol). Kurz und gut, auch die Perniziosa ist wie alle anderen hyperchromen Anämien sekundär und primär hämotoxisch.

---

symptomatische (Anaemia splenica infantum, Leukanämie, Knochenkarzinose usw.),

2. mit perniziös anämischem Blutbild, d. h. mit leukopenischer Lymphozytose, angeblich direkt sekundär,
   a) phanerogenetische Formen (Bothriozephalus, Puerperium),
   b) kryptogenetische Formen = eigentliche perniziöse Anämie im engeren klinischen Sinne oder Morbus Biermer.

Die hyperchromen Formen sind jedenfalls auch hämotoxisch, doch von einer Hämotoxikose besonderer Art.[1]) Diese Formen zerfallen in allgemeine hyperchrome, die direkt sekundär und symptomatisch sind, und in solche mit typischem, d. h. leukopenisch-lymphozytotischem perniziös anämischen Blutbild. Dieses gilt bisher nur als direkt sekundär. Es ist die Frage, ob es ebenfalls symptomatisch etwa bei Karzinom auftreten kann. Bis jetzt ist die hyperchrome Anämie mit typisch perniziös-anämischem Blutbild nur als direkt sekundär beobachtet worden.

A. Pappenheim steht also jedenfalls auf dem Standpunkte, daß „die hyperchrome Anämie ganz allgemein nur ein morphologisch bestimmt charakterisiertes symptomatisches erythrozytäres Blutbild ist, daß es verschiedene verschieden verursachte derartige hyperchrome sekundäre Anämien gibt, deren eine bloße Unterform das perniziös-anämische Blutbild mit leukopenischer Lymphozytose ist. Von diesem wieder ist eine Form die phanerogenetische Bandwurmanämie, eine andere Form, die echte, i. e. kryptogenetische, eigentliche perniziöse Anämiekrankheit im engeren Sinne; Perniziosa-Anämie deckt sich demnach nicht mit dem pernizös-anämischen Blutbild. Letzteres findet sich auch bei anderen anders verursachten Krankheiten, und die perniziöse Anämie geht vielfach, in der Remission, ohne solches einher. Bisher ist zwar die hyperchrome Anämie direkt sekundär und symptomatisch beobachtet worden, ihre Unterform, das perniziös anämische Blutbild, aber meist nur direkt sekundär (Ausnahme: lymphatische Leukanämie). Die Frage ist, ob es symptomatisch bei Karzinom vorkommt."

Die hämosemiologischen Hauptcharaktere eines anämischen Blutbildes sind nach Pappenheim (Grundriß der hämatol. Diagnostik) im roten Blutbild gelegen. Sie sind bei einer hyperchromen[2]) hämotoxischen Anämie repräsentiert im erhöhten Index = pleiochrome Anämie (pleiochrome Oligozythämie); ferner mikroskopisch extremer hyperchromer Anisozytose degenerativen Charakters (äußerst große Megalozyten und erythrorrhektisch abgesprengte Schizozyten), vielfach lipolytische Poikilozytose dieser Anisozyten, dazu erhöhte Hyperoxyphilie der Aniso-Poikilozyten.

Dazu treten speziell bei perniziös anämischem hyperchromen Blutbild an der leukozytären Komponente Plättchenmangel und leukopenische

---

[1]) Prototyp der hyperchromen Anämien: das erythrorrhektische Blutgift Pyrodin; die hypochromen Anämien sind erythrolytischer Natur mit herabgesetzter Resistenz. Prototyp: Helvellasäure. Dazwischen Zwischenformen: Pyrogallol, Gallussäure: hypochrom mit erhöhter Resistenz, Saponin: myelotoxisch mit herabgesetzter Resistenz usw.

[2]) Die hypochromen Anämien sind hämopathisch, hämotoxisch und myelopathisch, die hyperchromen Anämien jedenfalls auch und in erster Linie hämotoxisch.

Lymphozytose. Ferner von sonstigen Symptomen manchmal erhöhte Resistenz der Erythrozyten, Retinalblutungen, Siderose.

Es setzt sich also das perniziös-anämische Blutbild zusammen aus pleio-hyperchromer Anämie am roten Blutbild mit Plättchenarmut und leukopenischer Lymphozytose.

Die hyperchrome Anämie ist der weitere blutsymptomatische Begriff. Er findet sich mit sonstiger Leukozytose verbunden bei den verschiedenen sonstigen hämochromotoxischen Ursachen (bei Pyrodin, Toluylendiamin als direkt sekundäre hyperchrome Anämie, bei akuter Leukanämie und Anaemia splenica infantum als symptomatische hyperchrome perniziosaähnliche Anämie).

Es findet sich hyperchrome Anämie mit leukopenischer Lymphozytose, also das typische perniziös-anämische Blutbild, direkt sekundär bei Bothriozephalus und bei kryptogenem Morbus Biermer; es ist die Frage, ob ein solches komplettes perniziös-anämisches Blutbild auch symptomatisch, etwa bei Karzinom, zur Beobachtung gelangen kann und in einwandsfreier Form daselbst beschrieben ist.

Als konstant vorhandenes und sicher nachweisbares Zeichen des perniziös-anämischen Blutbildes nimmt also Pappenheim das Laachesche Symptom der Hyperchromie der anämisch degenerierten anisozytären Erythrozyten an. Da das perniziös anämische Blutbild eine Unterform hyperchromer Anämie ist, ist ihr obligatorisches hämomorphologisches Symptom die Hyperchromie der hämotoxisch degenerierten anämischen Erythrozyten. Ploiochromer Index allein genügt nicht. Es muß ein charakteristisches mikroskopisch morphologisches rotes Blutbild dabei sein: extreme Anisozytose hyperchromer Erythrozyten oft mit Neigung zu ovoider Form.[1])

Schon Hayem fand bei seinen Analysen, „daß bei der progressiven, perniziösen Anämie die Zahl der roten Blutkörperchen außerordentlich gering sein, ihr ‚Wert' (Hb-Gehalt) indes normal oder die Norm übersteigen kann."

Laache hat zuerst die Erklärung für diesen Befund gegeben, indem er nachwies, daß die Erhöhung des durchschnittlichen Blutkörperchenwertes „darauf beruhe, daß bei der progressiven, perniziösen Anämie rote Blutkörperchen vorkommen, welche an Größe und Hb-Reichtum die normalen übertreffen."

„Das direkt pathognostische und differential-diagnostisch spezifische

[1]) Anisozytose als solche findet sich auch bei hypochromen Anämien. Dort aber prävalieren an Zahl die normal großen Erythrozyten. Hier fehlt diese intermediäre Größenzone oder ist kleiner als die Masse der extremen Größengrade.

Kriterium der hyperchromen Anämien im allgemeinen und des perniziös-anämischen Blutbildes im besonderen," sagt Pappenheim, „ist bei Oligochromämie und Oligozythämie der erhöhte Färbeindex und sein morphologisches Substrat, die zelluläre anisozytäre Hyperchromie."

Nach Pappenheim ist diese Hyperchromie als ein Symptom der Degeneration des Blutes bzw. des Blutfarbstoffes aufzufassen. Der Unterschied der hyperchromen und hypochromen hämotoxischen Anämien liegt nach Pappenheim nicht in der besonderen regenerativen Reaktion des myelotoxischen Markes, also in einer sekundär regenerativen spezifisch hyperchromen anämischen Disposition, sondern in der Besonderheit der exogenen anämisierenden Noxe, die sich in einer spezifischen primären Erythrozytendegeneration markiert, bzw. er deutet das spezifisch hyperchrome anämische Blutbild nicht als regenerativ wie die Ehrlichsche Schule, sondern als primär regenerativ. Das Hämotoxin der hyperchromen Anämien soll seine Analogie in den methämoglobinbildenden Giften haben und neben seiner erythrolytischen Wirkung zugleich erythrorhektisch wirken; die hypochromen hämotoxischen Anämien dagegen würden durch bloß erythrolytisch wirkende Toxine bedingt. Es soll aber nicht verschwiegen werden, daß die Forscher, die auf dem Boden der Ehrlichschen Schule stehen (Naegeli, Türk, E. Meyer), in der Hyperchromie umgekehrt den Ausdruck nur einer besonders starken, wenn auch unzweckmäßigen (embryoiden) myelogenen, nämlich megaloblastisch-megalozytären Reaktion und regenerativen Hb-Neubildung sehen; es sollen unzweckmäßig große Erythrozyten mit abnorm viel Farbstoff gebildet werden, um den Blutverlust möglichst zu decken. Hiernach würde es sich bei den hyperchromen Anämien und speziell bei der perniziösen Anämie nur um eine individuell und dispositionell besondere spezifische Reaktion auf einen beliebigen unspezifischen hämotoxisch anämisierenden Reiz hin handeln. Das diese Anämieform Auszeichnende wäre nach dieser Ansicht nicht die besondere Form der exogenen auslösenden Ursache und ihre direkte Wirkung, sondern die indirekte reaktive Gegenwirkung, d. h. die besondere regenerative Disposition des von der anämisierenden Noxe befallenen Knochenmarks, also die innere causa praedisponens.

Diese Hayem-Laachesche Hyperchromie[1]) soll also nach Naegeli,

[1]) Bei der Feststellung eines Färbe-Index sind folgende Momente zu berücksichtigen:

1. Zählt man bei starker Anisozytose und Poikilozytose alle kleinsten Hb-Splitter als erythrozytäre Individuen mit, wird der Index zu klein; vernachlässigt man sie, wird er zu groß.

2. Bei einem Index muß angegeben sein, mit welchem Apparate das Hb bestimmt worden ist; ein Wert Hb 60% nach Sahli ist nicht identisch mit einem gleichen Wert nach Fleischl, Tallquist oder Plesch.

Türk, Erich Meyer durch ein Mehr und relatives Zuviel von gewöhnlichen echtem vollwertigen Hb im Verhältnis zur Erythrozytenzahl zustande kommen, dagegen nach Pappenheim durch eine funktionell minderwertige chromotoxische chemische Abwandlungsform des Hb bedingt sein, die bei erhöhtem oder selbst normalen Färbvermögen im Verhältnis zum Fe-Gehalt infolge partieller Stabilität der OH-Gruppen zu wenig Sauerstoff bindet (vielleicht Kathämoglobin) und durch direkte Vergiftung des Hb zustande kommt. Derartige Umwandlungsprodukte des Hb fänden sich nach Pappenheim besonders bei den Chromotoxikosen (Methb und Hämatin) und Erythrorhexis[1]) (Plasmoschise, Schizozyten) nebst Pachydermie (erhöhte Resistenz), hervorrufenden Methbbildenden Blutgiften, wie Toluylendiamin, Pyrodin.[2])

Ob diese Hypothese den tatsächlichen Verhältnissen entspricht, wird uns die Zukunft lehren, allein es steht jedenfalls schon jetzt fest, daß gewisse met-hb-bildende Blutgifte ein perniziosa-ähnliches, typisch hyperchrom-anämisches Blutbild erzeugen können. So haben die experimentellen Arbeiten von A. Pappenheim und von Domarus mit Pyrodin, Hydroxylamin, Toluylendiamin in der Tat hyperchrom anämische perniziosa-ähnliche Blutbilder mit extremer Anisozytose hyperchromer Megalo- und Mikrozyten ergeben; auch ein Fall von Ehrlich-Lindenthal von perniziöser Anämie bei Nitrobenzolvergiftung lieferte ein derartiges perniziosa-ähnliches hyperchrom anämisches Blutbild, d. h. eine hyperchrome Anämie. Nur die leukopenische Lymphozytose und die Plättchenunterdrückung gelang es bisher mit diesen Blutgiften allein nicht experimentell zu erzielen. Diese symptomatischen Reaktionen sind aber auch gar nicht durch das eigentliche erythrotoxisch anämisierende Toxin zu veranlassen, sondern durch besondere leukotaktische und globulinolytische Neben- und Partialkomponenten.

Unter dem Ausdrucke „perniziöse Anämie“ bezeichnen also die Autoren etwas verschiedenes. Die einen nur ein rotes Blutbild, ein Blutsymptom, dessen Charakteristikum extrem anisozytäre hyperchrome

[1]) Die erythrolytischen Blutgifte (Saponin, Helvellasäure) machen hypochrome Anämie.

[2]) Pappenheim stützt diese Behauptung unter anderem dadurch, daß bei diesen Vergiftungen unter gewissen Umständen die zirkumskript hyperoxyphilen hämoglobinämischen Heinzkörper gebildet werden. Diese bestehen allerdings nicht direkt aus Methb, bieten aber partiell und zirkumskript denselben hyperchromen Färbungseffekt dar, den die perniziös-anämischen Makrozyten in toto darbieten.

Ferner findet man bei Pyrodinvergiftung der Vögel (Kasarinoff), daß gerade die kleinsten degenerierten Erythrozyten hyperchrom werden, während die neugebildeten großen Jugendzellen polychromatisch erscheinen.

Makro- und Mikrozyten (in Verbindung mit Plättchenarmut und Lymphozytose) sind; diese Autoren behaupten, daß die verschiedensten Ursachen (eventuell auch Karzinom) perniziöse Anämie, d. h. dieses Blutbild hervorrufen können (Engel u. a.). Andere Autoren verstehen unter perniziöser Anämie eine ganze klinisch-nosologische Entität, deren wesentliches Kriterium die kryptogenetische Ätiologie der anämisierenden Hämotoxikose ist; diese Krankheit der essentiellen hyperchromen Anämie mit Lymphozytose hat in ihrem charakteristischen Verlauf meist, aber nicht immer (remittierte Formen), ein perniziös-anämisches rotes Blutbild. Nach Ansicht der Forscher, die schon das charakteristische Blutbild als perniziöse Anämie bezeichnen, wo also das Symptom oder Blutsymptombild als Gruppenbezeichnung für die Krankheit steht,[1]) der Krankheit den Namen gibt, würde in solchen Remissionsperioden keine perniziöse Anämie vorliegen. Wer den Ausdruck aber als Krankheitsbezeichnung für die Totalität einer bestimmten, auch ätiologisch charakterisierten Krankheit verwendet, muß sagen, daß in der Remission der zurzeit immer noch perniziosakranke Patient blutsymptomatisch nur eine einfache hypochrome hämotoxische Anämie darbietet.

Dieselben Forscher, die den Ausdruck „perniziöse Anämie“ als hämatologischen, nicht klinischen Begriff fassen, also eine Perniziosa verschiedenster Ursache im Prinzip zulassen, bemühen sich gleichwohl, ihn trotzdem als eine ganz besondere Spezifizität zu bewahren, die allen anderen sekundären und symptomatischen Anämien entgegenstehen solle (daher idiopathische, primäre, essentielle usw. Anämie), und speziell ihre karzinomatöse Ätiologie zu leugnen. Dieses Blutbild soll durch keine der üblichen bekannten Ursachen (außer allenfalls Bothriozephalus) erzeugt werden können, vor allem nicht durch Karzinom. Das wurde geradezu zu einem schulmäßigen Dogma. Wo bei Karzinom etwas derartiges beobachtet wurde, war es tatsächlich meist kein typisch perniziös-anämisches, sondern nur ein atypisch perniziosa-ähnliches hyperchromes, oder überhaupt gar nur ein einfaches hypochrom-anämisches Blutbild. Wurde aber tatsächlich einmal wirklich das typische Blutbild beobachtet, so sollte dieses um keinen Preis ein auf das Karzinom zu beziehendes Blutbild sein, sondern es sollte jetzt vielmehr Koexisistenz von Karzinom und Biermerscher perniziöser Anämiekrankheit vorliegen, denn das perniziös anämische Blutbild sei nur direkt sekundär, nie symptomatisch.

Obwohl also diese Schule unter perniziöser Anämie sonst nur einen hämatologischen Symptomenkomplex, ein besonderes Blutbild versteht — sobald es sich bei Karzinom findet, wird es als eigene Krankheit proklamiert.

[1]) Wie Pneumonie, Meningitis.

Nach Naegeli z. B., der u. a. diese Auffassung vertritt, würde also eine sonstige hyperchrome Anämie bei Karzinom, besonders wenn Myelozyten gefunden werden, noch keine perniziöse Anämie bei Karzinom sein, sondern nur eine symptomatische perniziosa-ähnliche hyperchrome Knochenmarksanämie mit Myelozytose; besteht aber leukopenische Lymphozytose, dann soll Koexistenz von Karzinom und Biermerscher Anämie anzunehmen sein.

Ich habe mich bemüht, im Vorausgehenden klarzulegen, daß der Begriff der progressiven perniziösen Anämie bei den Autoren durchaus noch nicht in einheitlichem Sinne aufgefaßt wird.

Wir wollen deshalb im folgenden bemüht sein, um jedes Mißverständnis zu vermeiden, mit Pappenheim streng korrekt den Ausdruck perniziöse Anämie nur als spezifische Krankheitsbezeichnung zu verwenden und überhaupt folgende Begriffe scharf voneinander zu trennen:

I. Die klinische (kryptogenetische) progressive perniziöse Anämie s. str., eine umschriebene ätiologisch einheitliche Krankheit mit eigenem Verlauf, Prognose und Therapie (Morbus Biermer nach Pappenheim).

II. Die perniziöse Anämie im weiteren hämatologischen Sinne, d. i. das rote hyperchrom-anämische Blutbild (hyperchrome Anämie), also ein bloßer hämatologischer Blutsymptomkomplex verschiedener Ätiologie,

a) mit sonstiger Leukozytose (z. B. bei Anaemia splenica infantum, Leukanämie usw.),

b) als perniziös-anämisches Blutbild mit leukopenischer Lymphozytose und Plättchenmangel, d. i. das gesamte Naegelische Blutbild der typischen perniziösen Anämie = perniziös-anämisches Blutbild nach Pappenheim: rotes hyperchrom-anämisches Blutbild + leukopenische relative Lymphozytose + Plättchenarmut (außer bei Morbus Biermer bisher nur noch bei Bothriozephalus, seltener im Puerperium beobachtet = phanerogenetische perniziöse Anämie).

Das Charakteristikum dieser hyperchromen Anämien ist der erhöhte Index bei bestehender Oligozythämie, also eine relative pleiochrome Oligochromämie neben Oligozythämie, mikroskopisch verbunden mit extremen Graden hyperchromer Erythrodegeneration (Anisozytose, Poikilozytose). Zum gesamten perniziös-anämischen Blutbild tritt dazu noch leukopenische relative Lymphozytose und Plättchenarmut. Die mit perniziös-anämischem Blutbild einhergehenden Erkrankungen darf man, streng genommen, klinisch nicht als eigentlich perniziöse Anämien bezeichnen, denn sie besitzen unter Umständen eine ganz andere Therapie und Prognose, als die eigentliche Biermersche Form (perniziöse Anämie im engeren Sinne) und sind bei Beseitigung der exogenen Noxe heilbar.

Wenn wir im folgenden die Beziehungen von perniziöser Anämie

zum Karzinom bzw. von Karzinom zu perniziöser Anämie untersuchen sollen, so handelt es sich danach nicht um die Frage, ob das Karzinom eine echte (Biermersche) perniziöse Anämie verursacht (denn das dürfte naturgemäß im Prinzip unmöglich sein, da zur Biermerschen Anämie ein kryptogenetisches Toxin unbekannter Natur gehört), sondern vielmehr darum, ob das Karzinom unter Umständen ein perniziös-anämisches Blutbild verursachen kann, bzw. ob die bei Karzinom auftretenden begleitenden hämotoxischen Anämien unter Umständen hyperchrom (von erythrorhektischem, methb-bildenden Charakter) und zugleich mit relativer Lymphozytose verbunden erscheinen können oder ob in solchen Fällen wirklich stets nur eine echte (Biermersche) perniziöse Anämie neben Karzinom, aber ohne genetischen Konnex mit diesem, auftritt.

Es interessiert uns nun die Frage, und wir werden in Folge die bezügliche Literatur einer eingehenden kritischen Analyse zu unterziehen haben, ob im Verlaufe von Karzinomerkrankungen symptomatische perniziöse Anämien im weitesten inkorrekten hämatologischen Sinne zur Beobachtung gelangen, und, wenn es der Fall ist, ob das nach unseren jetzigen Vorstellungen nur hyperchrome Anämien im allgemeinen oder volle spezifische perniziös-anämische Gesamtblutbilder mit leukopenischer Lymphozytose gewesen sind. Ferner, ob diese perniziösen Anämien im hämatologischen Sinne durch das Karzinom bedingt waren, oder ob in solchen Fällen wirklich stets nur eine Koexistenz zweier Krankheiten, der Biermerschen Anämieform und des Karzinoms, vorlag und angenommen werden mußte.

Wir werden also im Folgenden zu untersuchen haben, ob und inwieweit überhaupt bei Karzinom Anämien beobachtet worden sind, die den Anspruch erheben können, heute noch als „perniziös“ in irgendeinem Sinne bezeichnet zu werden.

Wir geben zu, daß eine Verbindung eines spezifischen perniziösen Gesamtblutbildes (im strengsten Naegelischen Sinne) mit Karzinom, wenn sie vorkommt, in der Tat unter Umständen bloß für eine Koexistenz und Koordination zweier ganz gesonderten Krankheiten sprechen könnte, wie die meisten Anhänger Ehrlichs (Naegeli, Bloch, Lazarus, Türk, mit Ausnahme von Engel) dieses wollen. Unbedingt notwendig ist diese Annahme aber nicht; der klinische Verlauf etwa eines primär vorhandenen ausgedehnten Karzinoms mit nachfolgender Anämie könnte theoretisch mit gleichem Recht für Subordinationsverhältnisse sprechen. Die Frage ist nur, ob und wie weit solches tatsächlich beobachtet und in der Literatur niedergelegt ist. Dagegen müßte

wohl aber eine bei und neben Karzinom sich findende allgemeine hyperchrome Anämie des Blutbildes mit unspezifischer Leukozytose unbedingt nur auf das Karzinom bezogen werden. Solche perniziosaähnliche Anämie würde dann natürlich nicht eine spezifische Biermersche (durch das Biermersche hypothetische Toxin bewirkte), sondern eine dem Karzinom subordinierte symptomatische deuteropathische hyperchrome Anämie sein. Wenn solche Fälle aber vorkommen und einwandsfrei beobachtet sind, dann müßte doch auch eine eventuell bei Karzinom beobachtete hyperchrome Anämie mit Lymphozytose, wenn sonst nichts dagegen spräche, mit gleichem Recht auf das Karzinom bezogen werden. Denn warum sollte gerade diese Form hyperchromer Anämie dem Karzinom nicht subordiniert sein? Das Auftreten einer leukopenischen Lymphozytose ist doch unter Umständen auch bei Karzinom als möglich denkbar, und ihr Erscheinen nicht so etwas Besonderes, daß es mit karzinomatöser Ätiologie unvereinbar wäre. Es fragt sich nur noch, ob sie bei Karzinom beobachtet ist.

Die wichtige praktisch-klinische Frage, zwecks deren wir die vorliegende Untersuchung anstellen, ist nämlich die, ob es nach dem Ergebnis unserer Feststellungen noch möglich und statthaft sein wird, allein aus dem Blutbilde das Karzinom stets mit Sicherheit auszuschließen oder nicht. Wären wir imstande nachzuweisen, daß das perniziös-anämische Blutbild nicht nur elektiv bei perniziöser und Bothriozephalusanämie sich findet, sondern daß auch das Karzinom unter Umständen ein hyperchrom-anämisches oder sogar perniziös-anämisches Blutbild erzeugen und nicht gar zu selten hervorrufen kann, was unsere Untersuchung festzustellen haben wird, so wird auch die Differentialdiagnostik im gegebenen Falle stets mit dieser ätiologischen Möglichkeit zu rechnen haben. Dann speziell würde in sonst nicht für Karzinom sprechenden Fällen bei typischem perniziös-anämischen Blutbild nicht mehr mit Sicherheit Karzinom ausgeschlossen werden dürfen, sondern an klinisch okkultes Karzinom zu denken sein.

Aber auch die theoretischen Rückschlüsse, die sich auf das Wesen und die Bedeutung der Hyperchromie bei Vorkommen eines hyperchromen Blutbildes bei Karzinom ergeben, sind überaus wichtig. Denn wenn man annimmt, daß die hyperchromen Makrozyten megaloblastischer Abkunft wären (Naegeli, E. Meyer), so müßten wir im Falle einer solchen hyperchromen Anämie bei Karzinom zugeben, daß auch das Karzinom imstande ist, echt megaloblastische Blutbildung zu erzeugen[1]) (vielfach legte man nämlich bisher diese Eigenschaft nur dem

[1]) Zusatz bei der Korrektur: Deshalb, um dieser Ausnahme der Ehrlichschen Lehre zu entgehen, bezieht neuerdings Türk die hyperchromen Makrozyten nicht auf echte Megaloblasten, sondern auf Makronormoblasten.

hypothetischen Toxin der Biermerschen Anämie und dem Bothriozephalus latus bei),[1]) oder wir müßten die Hyperchromie eben doch anders erklären und nicht auf den Megaloblasten beziehen. Auf alle Fälle müßte dann die oben erwähnte diesbezügliche dogmatische Doktrin revidiert werden.

Es ist seit langem den Klinikern bekannt, daß im Verlaufe von Erkrankungen an malignen Tumoren, insbesondere Karzinomen, ein Einfluß auf das Blut sich bemerkbar macht. Meist sind es ja einfache sekundäre hypochrome Anämien, die man zu beobachten bekommt, und die zum Teil sogar nur allgemein kachektischer oder posthämorrhagischer Natur sind, wie es die Anämien bei vielen Magen- und Uterus-Karzinomen zeigen, die als Resultat vieler kleiner Blutungen aus dem zerfallenden Tumor sich repräsentieren.

Otto Naegeli teilt die Momente, die bei bösartigen Tumoren eine Blutveränderung bewirken können, in folgende:

1. Toxine der Tumoren.
2. Blutungen bei Zerfall des Tumors.
3. Sekundärinfektionen, die durch den jauchigen Zerfall begünstigt werden und eine Anämie erzeugen können.
4. Direkte Zerstörung der Organe der Erythropoese.

Wenn Blutungen oder Sekundärinfektionen eine Anämie erzeugen, so wird diese, wie schon gesagt, gewöhnlich von einfach-sekundärem, besser gesagt hypochromem Charakter sein; also ausgezeichnet durch einen niedrigen Hämoglobingehalt der roten Blutkörperchen, deren Zahl parallel oder sogar weniger stark als das Hämoglobin zu fallen bzw. rascher sich zu ersetzen pflegt.

Die direkte Zerstörung der Organe der Erythropoese durch gutartige Tumoren führt zu einer myelophthisischen Anämie, die aber gewöhnlich nie den Typus der hyperchromen hat, sondern ebenfalls den einfach-sekundären Charakter besitzt; so verlaufen die Fälle von Myelomen des Knochenmarkes sogar mit einfachen Anämien, die zum Teil, wie bei der einfachen lymphatischen Leukämie und Pseudoleukämie mit Medulläretablierung, sehr geringfügig sein können.

Hans Hirschfeld berichtet in seiner Zusammenstellung der Fälle von Knochenmarkstumoren über sieben von ihm in der Literatur gesammelte Fälle von sogenanntem Myelom, die in der Beschreibung sämtlich nur sehr geringfügige anämische Veränderungen des Blutes zeigten.

---

[1]) Indessen auch bei hyperchromer Anaemia splenica infantum und myeloischer Leukanämie sind echte Megaloblasten, d. h. embryonale Reaktion beobachtet worden.

Wo also bei einer Knochenkarzinose eine bloße hypochrome Anämie besteht, könnte diese bloß mechanischer Raumbeschränkung und Substitution des Erythroblastengewebes ihr Dasein verdanken; wo aber eine hyperchrome Anämie besteht, kann und darf diese nicht auf die bloße mechanische Myelophthise bezogen werden, sondern muß doch wohl mehr erythrochromotoxischer Natur sein.

Als das wichtigste Moment der Entstehung einer Anämie bei bösartigem Tumor müssen wir demnach die Hämotoxine ansehen, die vom Tumor produziert werden, gleichviel ob er im Magen, Uterus, Mamma oder Knochenmark seinen Sitz hat; nur können im letzten Falle zu der Anämie noch die Charaktere des Blutes bei Knochenmarkstumoranämien hinzukommen; ich meine das Auftreten der Myelophthise mit den ihr eigenen myelozytotischen Zellformen. Je nachdem nun diese Toxine eine einfache erythrolytische Komponente oder noch eine erythrorhektisch-chromotoxische besitzen, bekämen wir nach Pappenheim eine einfache Anämie mit hypochromem Blutbild, oder eine solche mit dem degenerativ-anämischen Blutbild der Hyperchromie.

In der Literatur werden die verschiedensten primären und sekundären Knochenmarkstumoren als ein klinischer Symptomkomplex sui generis (Morbus Kahler) angesehen, und die Blutbefunde, die man dabei erhalten hat, nicht auf die besondere Natur des Tumors, sondern hauptsächlich auf seine raumbeschränkende Eigenschaft bezogen, obschon der Malignität des Karzinoms auch Rechnung getragen wurde.

So schreibt Frese, daß bei Karzinosis des Knochensystems unter dem Einfluß des Krebsgiftes ein schwerer Zerfall der roten Blutkörperchen stattfindet (was aus der Siderosis der inneren Organe hervorgeht), und daß trotz der Umwandlung des Fettmarks in Lymphoidmark die Regeneration infolge der Einschränkung des Knochenmarks durch die Tumormassen nicht mit dem Untergange schritthalten kann; so bekommen wir eine überstürzte Regeneration der roten Blutkörperchen und das Auftreten der unreifen Zellen in der Blutbahn. Dieser Meinung schließt sich auch Kurpjuweit in seiner Arbeit „Zur Diagnose von Knochenmarksmetastasen bei malignen Tumoren aus dem Blutbilde“ vollkommen an.

Epstein dagegen erklärt, daß die Auswanderung der unreifen roten Zellen aus dem Knochenmark nur zum kleinen Teil durch den Einfluß der Raumbeschränkung auf die Regeneration bedingt wird, hauptsächlich aber als eine chemotaktische Eigenschaft der Stoffwechselprodukte der Tumoren auf die Knochenmarkszellen aufzufassen sei.

Nach Pappenheim, dem wir uns anschließen, können folgende Momente zur Ausschwemmung der unreifen Elemente des Knochen-

marks führen — übernormale regenerative Reizung vom Blut aus, die zu aktiver Auslockung führt, und direkte mechanische Irritation des Gewebes durch Raumbeschränkung infolge der Tumormassen und durch die Myelotoxikose, die zur passiven Reizungserythroblastose der gewucherten Erythroblasten führt; oft ist beides kombiniert, indem die hämotoxische Blutanämie regenerative Ansprüche nicht an das normale, sondern das myelometaplastische oder myelotoxische Mark stellt; beides führt zum Auftreten von Megalo- und Normoblasten im Blute; nie aber kann eine einfache mechanische Raumbeschränkung des Marks allein ein degenerativ-anämisches Blutbild mit hyperchromen megaloblastisch-megalozytären Zellen erzeugen, denn diese hyperchrome Metaplasie kommt zustande allein durch Wirkung von Blutgiften nach Ansicht der einen, auf die erythroblastische erythroregenerative Markfunktion, die dadurch eine megaloblastische Aberration erleidet (Myelotoxikose); oder nach Ansicht der anderen durch degenerative Giftwirkung direkt auf die kursierenden präformierten Erythrozyten, ist also jedenfalls toxischer (erythrohämotoxischer, myelotoxisch-regenerativer) Natur.

Wir werden daher im folgenden mehr auf die Natur des Tumors zu achten haben als auf seinen medullären Sitz, und wenn wir in der Literatur Fälle von Knochenmarksmetastasen der Karzinome (denn um die handelt es sich meistens) mit einem perniziös-anämischen Blutbilde finden, so würde auch hier die hyperchrome Blutfarbstoffvergiftung lediglich auf die uns noch unbekannten erythrotoxischen Toxine des Karzinoms zu beziehen sein.

Wenn ich hiernach im Folgenden die Beziehungen der perniziösen Anämie zum Karzinom behandle, so werde ich versuchen, aus der Literatur festzustellen, ob die daselbst beschriebenen, angeblich perniziösen Anämien bei Karzinom und sonstigen bösartigen Tumoren unseren oben präzisierten modernen Kriterien der perniziösen Anämie standhalten und wirklich perniziöse Anämien mindestens in hämatologischem Sinne waren, oder bloße ad perniciem führende schwere extreme Anämien mit einfach sekundär-symptomatischem hypochrom-anämischen roten Blutbilde.

Schon oft wurde das Karzinom als Ursache der perniziösen Anämie erklärt und von verschiedenen Autoren, besonders der französischen und italienischen Schule, als solche anerkannt, oder aber, besonders von deutschen Autoren, auf das entschiedenste geleugnet. Es war daher an der Zeit, dieser Frage erneut gründlich nachzugehen. Hier ist nun schon jetzt zu sagen, daß viele in der Literatur unter dieser Bezeichnung „Karzinom mit perniziöser Anämie“ oder „Karzinom als Ursache perniziöser Anämie“

gefundene und im obigen Sinne verwendete Fälle absolut unbrauchbar und unbeweisend zur Stütze einer solchen Auffassung sind,[1]) da sie ohne ausreichende Blutuntersuchungsangaben veröffentlicht wurden, oder mit solchen morphologischen Blutkriterien, die der jetzigen Lehre von der Natur und dem Blutbild der perniziösen Anämie absolut nicht mehr genügen (bloße Poikilozytose, oder angebliche Megaloblasten, die womöglich gar keine solchen waren usw.). Es kommt aber darauf an, ob einwandfrei beobachtete und beschriebene Fälle existieren, wo neben einem Karzinom eine pleiochrome hyperchrome Anämie extrem anisozytär degenerierte Erythrozyten mit begleitender leukopenischer Lymphozytose besteht, womöglich derartig, daß diese symptomatologisch wohl charakterisierte Anämie mit Notwendigkeit auf das Karzinom bezogen werden muß. Existieren solche Fälle, dann ist in praktischer Hinsicht bei solchem Blutbefund wohl auch einmal an okkultes Karzinom zu denken; es würde dann festzustellen sein, ob auch sonstige sekundäre perniziös anämische Symptome (Retinalblutungen, Myelitis) auftreten. In einem Falle muß das karzinomatöse Toxin dem des Bothriozephalus und der Biermerschen Krankheit wesensverwandt sein. Vielfach fehlen nur hinreichend genaue nachprüfbare Blutangaben. In einigen solcher Fälle konnte ich mich indes bei der bekannten Stellungnahme eines angesehenen hämatologischen Autors zur Theorie der perniziösen Anämie, selbst auch ohne nähere Blutangaben, schon eher auf die Richtigkeit seiner Diagnose verlassen (Engel, Bloch, Lazarus). Immerhin werden wir nach der Nomenklatur Pappenheims in allen solchen etwaigen positiven Fällen nicht mehr von „perniziöser Anämie bei Karzinom, sondern entweder nur von perniziosa-ähnlicher hyperchromer Anämie oder von perniziös-anämischem Blutbild bei Karzinom zu sprechen haben.

---

[1]) Nur äußerst selten ist in der älteren Literatur der morphologische Blutbefund eingehend geschildert. Wir wissen jetzt seit Pappenheim, daß die regenerativen Blutsymptome überhaupt nicht charakteristisch, sondern nur ganz allgemein anämischer und zwar indirekt anämischer, d. h. sekundärer und akzidenteller Natur sind. Es kommt alles auf das Verhalten der erythrodegenerativen Komponente, d. h. auf das Vorhandensein extremer Grade von hyperchromer Anisozytose an.

Ich muß also, wo solche Angaben fehlen, mich mit dem bloßen Index, d. h. der Anwesenheit einer pleiochromen oligozythämischen Anämie begnügen, wobei mir wohlbewußt ist, daß der Grad der Pleiochromie auch hier abhängig und variabel ist von der Art der Zählung (Schizozyten) und dem betreffenden verwendeten Hämoglobinometer, der auch vielfach in der Literatur nicht angegeben ist. Ferner braucht die einer pleiochromen Anämie zugrunde liegende mikroskopische Hyperchromie noch nicht unbedingt notwendig mit der für perniziös-anämisches Blutbild obligatorischen extremen Anisozytose vergesellschaftet gewesen zu sein.

Untersuchung.

Die von mir in der Literatur vorgefundenen Fälle[1]) werde ich einer besseren Übersicht halber in folgenden Gruppen besprechen:

I. Fälle von angeblicher perniziöser Anämie, die teils ohne ausreichende Blutbefunde publiziert sind, oder bei denen der mitgeteilte, angeblich perniziös-anämische Blutbefund doch trotz der behaupteten Diagnose keinem heutzutage gültigen Kriterium der perniziösen Anämie entsprochen hat. (Anhang: Fälle angeblich hyperchromer Anämie, die tatsächlich doch nur hypochrom war.)

II. Fälle von hyperchromer Anämie, deren Ätiologie nur mit einer gewissen Wahrscheinlichkeit auf das Karzinom zurückzuführen ist.

III. Fälle von hyperchromer Anämie bei Karzinom:
   1. mit uncharakteristischem weißen Blutbilde;
   2. mit Hyperleukozytose;
   3. mit Leukopenie
      a) ohne relative Lymphozytose,
      b) mit relativer Lymphozytose.

IV. Als Anhang einige Fälle von angeblicher perniziöser Anämie (perniziös-anämisches Blutbild) bei Sarkom.

Gruppe I.

Fälle der Literatur von angeblicher perniziöser Anämie bei Karzinom, die ohne ausreichende Blutbefunde publiziert sind, oder bei denen der mitgeteilte Blutbefund keiner perniziösen Anämie der neueren Vorstellungen entsprochen hat.

Die in diese Gruppe zu rubrizierenden Fälle der Literatur sind durchaus nicht selten. Die älteren Autoren haben dabei aber in ihren literarischen Arbeiten meist nur die morphologischen Veränderungen der Zellen beachtet und wenig Angaben über Zahl und Hämoglobingehalt der roten Blutkörperchen gemacht. Die Zytomorphologie der perniziösen

[1]) Ein Teil der Fälle ist mir nur aus Zitaten und Referaten mit ungenügenden Blutangaben, nicht im Original zugänglich gewesen.

Anämie war aber damals noch wenig geklärt und speziell der Begriff der Megaloblasten (übrigens bis heute) keineswegs klar und einheitlich, der Begriff der mikroskopischen Hyperchromie unbekannt, und die verschiedensten einfach regenerativen Zustände, die das Blutbild bunt gestalten, wie Polychromophilie und basophile Punktierung, wurden mit zum spezifisch perniziös-anämischen Blutbild gerechnet. Kurz, man bezeichnete als perniziöse Anämie hämatologisch jedes abnorm bunte und auffallend stark veränderte Blutbild bei schwerer klinischer Anämie. Zum Teil muß ich in diese Gruppe aber auch Fälle und Veröffentlichungen der italienischen, englischen und französischen Forscher stellen, deren Originalarbeiten mir nicht zugänglich waren, so daß ich hier meine Untersuchungen auf die Referate in den verschiedenen Zeitschriften beschränken mußte.

Die einschlägigen Fälle dieser Kategorie werde ich der Bequemlichkeit halber in einer chronologischen Reihenfolge besprechen.

1) **v. Noorden** (1891): Untersuchungen über schwere Anämien. Charité-Annalen, 1891.

Der Verfasser erwähnt in diesen Untersuchungen einen Fall von angeblich perniziöser Anämie mit schwerer Lues und Carcinoma ventriculi. In diesem Falle nimmt v. Noorden an, daß die progressive perniziöse Anämie drei Ursachen haben kann: 1. die Blutungen, 2. die schwere Lues und 3. der Karzinomknoten in der Magenwand. Die unvollkommenen Blutuntersuchungsangaben will ich hier möglichst wörtlich wiedergeben; leider ist die Zahl der roten Blutkörperchen und ihr Hämoglobingehalt nicht angegeben.

Frau Zucker, 52 Jahr alt, vor 16 Jahren luetische Infektionen.

Blutbefund: Starke Poikilozytose, äußerst zahlreiche Mikrozyten. Die roten Blutkörperchen sind sehr ungleich gefärbt. Keine Normoblasten, dagegen wurde ein Megaloblast gefunden.

(Diese Formen von Blutzellen finden wir aber auch bei anderen schweren Anämien auch nicht perniziösen Charakters, und die Angabe über die ungleiche Färbung (Anisochromie) der Erythrozyten erlaubt uns, nicht irgendwelche Rückschlüsse über den Färbeindex der Zellen zu ziehen. [H.])

Bei der Sektion fand O. Israel einen kirschkerngroßen Tumor nahe dem Pylorus.

2) **Lubarsch** (1895): Ergebnisse der allgemeinen Pathologie, Bd. II, 1895.

Lubarsch erwähnt in seiner Arbeit zwei Fälle von Magenkarzinom, einen dritten Fall von Magenkarzinom und Phthise und endlich einen vierten von zwei Ileumkarzinomen, die angeblich alle unter dem klinischen Bilde der perniziösen Anämie verliefen, und bei denen erst die Sektion die Existenz von Karzinomen ergeben hat. Nähere Blutbefunde, an denen man entscheiden konnte, ob wirklich echte perniziös anämische Blutbilder vorlagen, sind aber nicht angegeben. Lubarsch nimmt für seinen vierten Fall an, daß es sich um zufällige Komplikation der perniziösen Anämie mit Karzinom handle, in den drei ersten Fällen dagegen hält er den Zusammenhang zwischen Karzinom und perniziöser Anämie für sicher.

Bloch kritisiert in seiner (sub 9) noch zu nennenden Arbeit diese Fälle von Lubarsch und hält es für durchaus unberechtigt, diese Tumoren, die ihrer Kleinheit wegen erst post mortem entdeckt wurden, mit der Biermerschen Anämie in genetischen Zusammenhang zu bringen. (Wir können dieser Argumentation und diesen Gedankengängen Blochs nicht unbedingt beistimmen. Gerade die kleinsten Karzinome machen oft schwerste Kachexie und antiproteolytisches Ferment.)

3) **Epstein** (1896): Blutbefund bei metastatischer Karzinose des Knochenmarkes. Zeitschr. f. klin. Med., Bd. XXX, 1896.

„Scirrhus der linken Mamma mit Metastasen in der rechten Mamma, in den axillaren, zervikalen und mediastinalen Drüsen, in der Magenschleimhaut. Das Knochenmark aller untersuchten Knochen war Sitz von metastatischen Knoten. Lymphoide Umwandlung des Knochenmarks."

„Zählung der roten Blutkörperchen konnte leider nicht vorgenommen werden. Hämoglobin (Fleischl) 19 %. Poikilozyten, Megaloblasten, Normoblasten."

Epstein sieht das Blutbild als typisch für die perniziöse Anämie an und führt diese Veränderung auf das Karzinom zurück. Seite 126 lesen wir folgendes:

„Ist aber wirklich in unserem Falle der spezifische Blutbefund von dem Ergriffensein des Knochenmarks abhängig. Genügt nicht vielmehr das Karzinom als solches, mit seinen zahlreichen Metastasen zur Erklärung der Blutveränderungen? Sehen wir ja oft Karzinome verschiedener Organe das Bild perniziöser Anämie erzeugen usw."

Einer objektiven Kritik und Nachuntersuchung ist dieser Fall wie auch die vorhergehenden nicht zugänglich, da die Zahl der roten Blutkörperchen nicht angegeben und die Morphologie viel zu wenig eingehend geschildert und erörtert ist.

4) **Anton Nauer** (1897): Über perniziöse Anämie. Inaug.-Dissert., Zürich 1897.

Wir finden hier unter den 29 zusammengestellten Fällen von perniziöser progressiver Anämie folgenden Fall von angeblicher perniziöser Anämie und Karzinom.

Vidmer, Rudolf, 56 Jahre alt.

Blutuntersuchung: Rote Blutkörperchen sehr sparsam; deutliche Poikilozytose, ferner vereinzelte kugelige Mikrozyten, Flagellaten! Jede weitere Blutangabe fehlt.

Sektion: Anaemia perniciosa progressiva. Beginnendes Karzinom des Pylorus.

Auch hier nimmt der Autor bloße Kombination des Karzinoms mit der angeblichen perniziösen Anämie an.

5) **A. Lazarus** (1900): „Anämie". Nothnagels Handbuch, Bd. VIII.

Seite 105 lesen wir folgendes: „Ich selbst hatte Gelegenheit zwei Fälle zu sehen. Bei dem einen hatte ich auf Grund des klinischen Bildes und des Blutbefundes eine progressive perniziöse Anämie diagnostiziert; auch hier fand sich zu unserer Überraschung ein ringförmiges fibröses Karzinom des Pylorus, ohne jede Ulzeration, welches bei Lebzeiten gar keine Symptome gemacht hatte. Einen weiteren Fall sah ich erst vor kurzem in der Abteilung des Herrn Prof. Renvers: Der Fall ist dem vorigen ganz parallel, klinisch und mikroskopisch eine echte progressive perniziöse Anämie; bei der Obduktion fand sich an der großen Kurvatur ein haselnußgroßes Karzinom."

Eine weitere Blutangabe ist nicht vorhanden.

Hier darf man sich wohl auf die hämatologische Kompetenz von Lazarus und des Obduzenten hinsichtlich der Richtigkeit der Diagnose verlassen. Das wären also zwei sichere Fälle von Karzinom mit perniziöser Blutanämie (perniziös

anämischem Blutbild). Lazarus selbst nimmt hier allerdings wegen der Kleinheit des Karzinom an, es habe sich das Karzinom auf dem Boden der perniziösen Anämie entwickelt, so daß zufällige Kombination zweier Krankheiten bestände, nicht eine symptomatische perniziöse Anämie bei Karzinom. Er glaubt aber, daß es Fälle gibt, wo sich aus einer einfachen Krebsanämie eine progressive perniziöse Anämie entwickeln kann. (Wir meinen, daß die Kleinheit des Karzinom nicht gegen die Ursächlichkeit des Karzinom gegenüber dem perniziös anämischen Blutbild spricht; sind es doch gerade die kleinsten Karzinome, die oft schwere Kachexie und antiproteolytisches Blutferment verursachen.)

6) **Gross** (1903): Demonstration der Blutpräparate eines Falles von perniziöser Anämie infolge eines Karzinoms der Gallenblase. Physiol. Verein Kiel, 23. Februar 1903. Referiert in Münch. med. Wochenschr. 1903, Nr. 22, S. 970.

Erythrozyten 840 000.
Leukozyten 22000.
Weitere Blutangaben fehlen.

7) **Sergent** et **Lemaire** (1903): Un cas de cancer de l'estomac à forme d'anémie pernicieuse progressive. Soc. méd. des hôpit., 23 oct. 1903; zit. bei Hayem: Contribution à l'étude de la forme anémique du cancer de l'estomac. Archives générales de médicine 1904, No. 39.

In seiner Arbeit schreibt Hayem Seite 2469 folgendes: „MM. Sergent et Lemaire ont rattaché à la forme anémique du cancer de l'estomac un cas, dans lequel ils ont trouvé des altérations du sang analogues, pensent-ils, à celles de l'anémie pernicieuse progressive."

Weitere Blutbefunde sind bei Hayem nicht angegeben.

8) **Scott**: Im Journ. of med. Science 1903: A report of cases of anaemia. Fall 3 (zit. nach Olga Stempelin, Med. Klinik 1908).

56jährige Frau. Carcinoma ventriculi.

Blutbefund: Rote 1000000,
Weiße 18000,
Hb 20 %.

Neutrophile 90 %. Zahlreiche kernhaltige rote Blutkörperchen, viele Normoblasten.

Die Obduktion ergibt ein kleines Karzinom des Magens.

Scott denkt in diesem Falle an Kombination von perniziöser Anämie mit Karzinom, jedoch ergibt die Bestimmung des Färbeindex[1]) 0,8, und so sehen wir, da eine eingehendere Schilderung des morphologischen erythrozytären Blutbefundes fehlt, diesen Fall überhaupt nur als eine einfache hypochrome Anämie bei Karzinom an.

Ein typisch perniziös anämisches Blutbild lag jedenfalls auch deshalb schon nicht vor, weil Hyperleukozytose bestand. (Im übrigen ist mir wohl bekannt, daß es atypische Formen perniziös anämischer Blutanämie gibt, bei denen extreme Anisozytose mäßig hyperchromer Erythrozyten mit einem Index dicht unter 1 (0,9) einhergeht, während

---

[1]) Nach den Prinzipien von A. Pappenheim (Technik der klinischen Blutuntersuchung):

$$\frac{20}{1\,000\,000} \cdot \frac{100\,000}{2{,}5}.$$

umgekehrt eine pleiochrome Anämie mit erhöhtem Index nicht notwendig mikroskopisch eine extreme Anisozytose hyperchromer Erythrozyten zu besitzen braucht.)

9) **Bloch** (1904): Zur Klinik und Pathologie der Biermerschen progressiven Anämie. Deutsches Archiv f. klin. Med. 1904, Bd. LXXVII.

In dieser Arbeit erwähnt Bloch zwei Fälle, die angeblich perniziöse Anämien waren und bei der Sektion einen Krebs, der den klinischen Untersuchungen entgangen war, ergaben.

So schreibt Bloch, daß im ersten Falle, den er beobachtete und der „klinisch in jeder Weise als Biermersche Anämie imponierte", bei der Sektion ein kaum walnußgroßer Scirrhus am Pylorus aufgedeckt wurde.

Auch in einem zweiten Falle handelt es sich um einen „klassischen Fall von Biermerscher Anämie". Die Obduktion ergab an der Oberfläche einer Niere einen ungefähr kirschgroßen Tumor von grau-weißer Farbe und weicher Konsistenz, der bei der mikroskopischen Untersuchung sich als Karzinom erwies. Nähere Blutangaben fehlen.

Auch in diesen Fällen müssen wir uns auf die Diagnose des bekannten Berliner Hämatologen verlassen und annehmen, daß es sich auch in diesen zwei Fällen wirklich um das typische Blutbild perniziöser Anämie gehandelt hat; allein die Arbeit erschien schon im Jahre 1904, und wir können nicht ganz sicher sein, ob die Symptome, die Bloch damals für die Diagnose der perniziösen Anämie verlangte, auch nach unseren modernen Forderungen zu derselben Diagnose führen würden. Bloch selber sieht in seinen beiden Fällen, wie Lazarus (Scott und Nauer), die Karzinome als zufällige Komplikationen einer schon bestehenden Biermerschen Anämie an und leugnet überhaupt die Möglichkeit einer kausalen symptomatischen Abhängigkeit einer echten perniziösen Anämie von solchen kleinen Tumoren.

10) **Arneth** (1904): Kachektische Leukozytose. Verhalten der neutrophilen Leukozyten bei Karzinom. Zeitschr. f. klin. Med. 1904, Bd. LIV.

Adolf B., 25 Jahre alt.

Der Patient trat mit einer bereits ziemlich stark entwickelten Anämie behaftet ein, deren Ätiologie bis zum Tode nicht aufgefunden werden konnte.

Blutuntersuchung 10 Stunden ante mortem:

Erythrozyten 1072000. „Die roten Blutkörperchen zeigen morphologisch in der ausgesprochensten Weise alle Charaktere einer echten perniziösen Anämie."

Keine Angabe des Hämoglobingehaltes. Auch hier müssen wir uns auf Arneths Autorität verlassen.

11) **Hayem** (1904) beobachtete in seiner (schon oben sub 7) genannten Arbeit zwei Fälle von angeblich perniziöser Anämie bei Karzinom. Seite 2468 lesen wir: „Il n'existait autre cause d'anémie que le cancer. Mon second malade, observé en 1898, avait une anémie telle qu'il m'avait été envoyé avec le diagnostic d'anémie pernicieuse progressive. Je lui fis faire une gastrectomie; il avait un cancer en nappe de l'estomac."

Blutangaben sind nicht publiziert. Ob die Kriterien, die Hayem damals dem Blut einer perniziösen Anämie beilegte, auch heute noch die unsrigen sein würden, können wir nicht wissen.

12) **Davidsohn** (1905): Chorion-Epitheliom und Magenkarzinom. Charité-Annalen 1905.

In dieser Arbeit beschreibt Davidsohn einen Fall, den er in der Sitzung des

Vereins für innere Medizin am 9. Januar 1905 als perniziöse Anämie bei Karzinom demonstrierte.

Die Blutbefunde, die der Verfasser in den Charité-Annalen angibt, sprechen aber ganz entschieden für eine einfache sekundäre hypochrome Anämie.

Blutbefund: Rote 2500000,
Weiße 20000,
Hb 20 %.

Wenn wir den Färbeindex ausrechnen, so ergibt sich für diesen Fall ein Wert von 0,4. Ein so niedriger Färbeindex entspricht nach unserer jetzigen Auffassung der Perniziosa, nur einer einfachen sekundären Anämie.

Bei den folgenden Fällen waren die Originalarbeiten mir nicht zugänglich, und so muß ich mich beschränken, auf die kurzen Referate in den Folia Haematologica hinzuweisen, die auch dort ohne Blutuntersuchungsangaben veröffentlicht sind.

13) **Regnault** (1904/05): Anémie pernicieuse progressive et cancer latent de l'estomac. Lyon Th. médic. 1904/05, No. 17, Referat in den Fol. Haematologica 1906, Bd. III, S. 123.

Cas de maladie de Biermer à l'autopsie duquel on a trouvé un cancer de l'estomac.

14) **Villebrun:** Le cancer de l'estomac à forme anémique. Paris. Thèse médic. 1904/05, No. 67. Referat in den Folia Haematologica 1906, Bd. III, S. 123.

Daselbst keine näheren Angaben.

15) **Luzzatto** (1908): Sull'anemia perniciosa neoplastica. Morgagni, apr. 1908. Accademia med. Padova, 28. Februar 1908. Referat Folia Haematol., Bd. IX, S. 208; Bd. X, S. 278.

Fall von Magenkrebs mit Zeichen einer perniziösen Anämie und Knochenmarksmetastasen. Der im Referat nicht näher geschilderte Blutbefund wies angeblich Megaloblasten auf, über die Leukozytose ist nichts angegeben. Die Autopsie hat die Diagnose des Karzinoms bestätigt und auch eine Siderosis der Leber als Zeichen einer stattgehabten Hämolyse ergeben.

16) **André Petit** et **P. Merle** (1908): Cancer latent du côlon à forme anémique. Soc. méd. hôp., 8 Mai 1908. Referat Folia Haematologica 1910, Bd. IX, S. 198.

Die Verfasser beobachteten einen Mann von 37 Jahren, der im linken Epigastrium einen Tumor hatte und mit einer schweren progressiven Anämie behaftet war.

Blutbefund: R. 2400000—1100000,
Hb. 20 %.

Nach diesen Blutangaben bestand nur eine einfache hypochrome Anämie, denn der Färbeindex ist unter 1.

17) **Lussana** (1909): „Di un sintoma per la diagnosi nei casi dubi fra carcinoma gastrico latente e anemia perniciosa progressiva". Bolis. edit. Bergamo 1909. Referat Folia Haematologica 1910, Bd. IX, S. 199.

In dieser seiner Arbeit beschreibt Lussana einen Fall von latentem Magenkrebs, der angeblich unter dem klinischen Bilde einer progressiven perniziösen Anämie verlief.

18) **Stiénon** (1909): Cancer latent avec anémie pernicieuse. Société d'anat. patholog. de Bruxelles, 19 févr. 1909; Journ. méd. de Bruxelles, 8 avril 1909. Folia Haematologica 1910, Bd. IX, S. 196.

62jährige Frau.

Blutbefund: Rote 1580000—1420000,
Weiße 8700—6400,
Hb 25—35 %.

Neben den Leukozyten bestand relative Lymphozytose, zugleich aber auch Myelozytose; ferner Normo- und Megaloblasten.

Wassermannsche Reaktion auf Lues fiel während des Lebens und bei der Autopsie positiv aus.

Die Autopsie ergab folgendes: Ein ulzeriertes Magenkarzinom mit Übergreifen auf den Pankreasschwanz und eine Jejunumschlinge. Die mikroskopische Untersuchung des Tumors stellte ein Adenokarzinom fest. Das Knochenmark zeigte eine lymphoide Umwandlung.

Wenn wir den Laacheschen Färbeindex ausrechnen, so ist er nicht erhöht (0,9); demnach liegt in diesem Falle nur eine einfache hypochrome Anämie vor. Die bestehende Myelozytose gehört jedenfalls auch nicht zum Blutbild einer perniziösen Anämie, sondern müßte mindestens auf begleitende Tumormetastasen im Knochenmark bezogen werden.

19) **Clerc** et **Gy** (1909): Cancer latent de l'estomac à forme anémique. Société méd. des hôp., 26 mars 1909. Referat in den Folia Haematologica 1910, Bd. X, S. 197.

Ein 41jähriger Mann erkrankte mit unbestimmten Magenbeschwerden und einer schweren Anämie. Obschon die Verfasser eine perniziöse Anämie annahmen, beweist uns der mitgeteilte Blutbefund, daß es sich nur um eine einfache hypochrome Anämie mit Lymphopenie und Myelozytose handelte.

Blutbefund: Rote 650000,
Weiße 6000,
Hb 7 %,
Färbeindex demnach 0,5.

Polynukleäre Neutrophile 85 %, Lymphozyten 10 %, große Mononukleäre 4 %, Eosinophile 0,04 %, Myelozyten 0,05 %. Über die Mikroskopie der Roten ist nichts angegeben.

Die Autopsie ergab die Existenz eines Kolloidkarzinoms an der kleinen Kurvatur mit Metastasen in den epigastrischen Drüsen.

Zu dieser Gruppe gehören auch Fälle, die in der Literatur zwar nicht unter der speziellen Bezeichnung „perniziöse Anämie und Karzinom" gehen, bei denen aber doch im Blutbefunde bei Vorhandensein von Karzinom ein erhöhter Färbeindex ausdrücklich angegeben wird, der sich indessen bei näherer Betrachtung als zu unrecht angegeben herausstellte. Ich kann nicht feststellen, mit Hilfe welcher Methoden dieser Färbeindex bestimmt ist. Allein bei einem genaueren Nachrechnen stellt es sich heraus, daß die Erhöhung des Index stets mit Unrecht angegeben ist. Es handelte sich also doch nur um einfache hypochrome Anämien. Derartige Fälle finden sich in der Arbeit von:

20) **Baradulin:** Über Blutveränderungen bei malignen Tumoren. Folia Haematologica 1910, Bd. IX, S. 1.

Fall I: K. R., 42jähriger Mann. Klinische Diagnose: Magenkarzinom.
Blutbefund: Rote 2438000,
Weiße 17800,
Hb 40 %.
Färbeindex 1,0 (er ist aber in Wahrheit 0,4).

Fall II: M. E., 56 Jahre alte Frau. Diagnose: Uteruskarzinom.
Blutbefund: Rote 1676000,
Weiße 24600,
Hb 25 %.
Färbeindex 1,32 (er ist in Wahrheit 0,7).

Fall III: A. S., 48 Jahre alte Frau. Diagnose: Uteruskarzinom.
Blutbefund: Rote 1188000,
Weiße 21800,
Hb 20 %.
Färbeindex 1,15 (er ist 0,8).

Zum Schluß dieser Gruppenangabe ist also zu betonen, daß wir in vielen Fällen dieser Gruppe überhaupt keinen sicheren Anhaltspunkt für oder gegen die behauptete Diagnose der perniziösen Anämie bei Vorhandensein eines Karzinoms finden; in den meisten Fällen ist es uns gelungen nachzuweisen, daß die unter dem Titel „perniziöse Anämie und Karzinom" in der Literatur veröffentlichten Fälle gar keine im zytomorphologischen Sinne perniziösen, sondern einfache hypochrome Anämien prognostisch schweren Verlaufes waren.

Lediglich bei **fünf Fällen** [bei zwei Fällen Lazarus (sub 5), zwei Fällen Bloch (sub 9), einem Fall Arneth (sub 10)] müssen wir, ohne daß wir nachweisbare Angaben finden, die seitens der Autoren gestellte Diagnose auf Treu und Glauben ihrer Autorität gemäß annehmen und passieren lassen. Die Autoren selbst, auf dem Boden der Ehrlichschen Lehre stehend, daß perniziöse Anämie etwas essentiell besonderes ist, nehmen indes hier keine subordinierte Abhängigkeit vom Karzinom, sondern Koexistenz zweier Krankheiten an, da die Karzinome stets nur klein waren. Wir glauben nicht, daß diese Argumentation unbedingt zwingend ist.

Gruppe II.

Fälle von sicher hyperchromer, zum Teil sogar zytomorphologisch perniziöser Anämie, deren karzinomatöse Ätiologie aber nicht sicher autoptisch erwiesen ist.

In diese Gruppe gehören folgende Fälle:

21) **Anton Nauer** (1897). Der Verfasser bespricht in seiner oben genannten Arbeit folgenden Fall:

Kölin Carl, Schreiner, 38 Jahre alt.

Patient klagt über Schmerzen in der Nabelgegend.

Aus dem Status praesens:

6. Oktober 1888: Stark vorgewölbte Prominenz und Resistenz im Epigastrium. Unter dem Nabel eine 3—4 cm lange Verhärtung der Linea alba; Aszites.

Magenuntersuchung: Freie Salzsäure fehlt. Resorption deutlich verlangsamt.

Blutuntersuchung: Rote 500000,
Hb 15 % (Fleischl).

Diagnose: Latenter Magenkrebs; vielleicht Metastasen in der Leber mit konsekutiver Anämie und Kachexie.

22. Oktober. Unmittelbar unter dem Nabel fühlt man einen undeutlich abgrenzbaren in Größe unbestimmbaren Tumor, hart, druckempfindlich und respiratorisch nicht verschiebbar. Aszites.

Bei der Aufblähung des Magens zeigt sich, daß die Resistenz unterhalb des Nabels sich nicht verändert; der Magen ist nach rechts und links wohl erweitert, reicht aber nicht bis zum Nabel.

Nachträgliche Diagnose: Anaemia perniciosa progressiva. Carcinoma latens ventriculi (?).

Ich habe die Befunde aus der Krankengeschichte absichtlich eingehender besprochen, da wir leider kein Sektionsprotokoll besitzen. Die Anämie in diesem Falle hatte die Charaktere des perniziös-anämischen Blutes mit hyperchromen roten Blutkörperchen. Der Färbeindex betrug 1,5. Aus dem Krankheitsberichte kann man wohl mit einer gewissen Wahrscheinlichkeit auf einen malignen Tumor in abdomine schließen. Über die bestehende degenerative Morphologie der Roten und die Art der Leukozytose konnte näheres nicht festgestellt werden.

22) **Margarete Levy,** Über leukanämoide Blutbefunde auf nicht leukämischer Basis. Folia Haematologica 1910, Bd. IX, Archiv.

Wir finden in dieser Arbeit die folgende Beschreibung eines Falles I aus der Klinik des Herrn Prof. Moritz in Straßburg.

Joseph Grell, Bergmann, 34 Jahre alt.

Klagt über Schmerzen in der Lebergegend, Schwäche und Appetitlosigkeit; in letzter Zeit 40 Pfund abgenommen.

Abdomen: Kleine Kurvatur des Magens steht etwas tief, die große Kurvatur reicht bis zur Mittellinie, seitlich bis zu der Axillarlinie von der sechsten Rippe ab, ist vorgewölbt. Der Zwischenrippenraum ist hier verstrichen; bei der Palpation hat man den Eindruck einer Resistenz, welche die Rippen in sich faßt und ohne scharfe Grenze in die Leber übergeht. Über der Resistenz ist der Schall stark gedämpft.

Blutbefund: Rote 2460000 (keine Erythroblasten),
Hb 60 % (Leukozyten 10800 mit 13,6 % Myelozyten).
Zwei Wochen später:
Rote 2520000,
Hb 46 %.

„Die maligne Natur der Neubildung zeigt sich in der erheblichen Anämie, bei der die Zahl der roten Blutkörperchen auf die Hälfte des normalen Wertes gesunken ist."

Es ist keine Sektion ausgeführt worden, so daß wir über die Natur des Tumors nichts Bestimmtes aussagen können. Der Färbeindex betrug durchschnittlich 1,07, so daß wir es wiederum mit einer hyperchromen Anämie zu tun haben. Über die Morphologie der Erythrozyten ist nichts Näheres angegeben. Die bestehende Myelozytose dürfte wohl auf kommittierende metastatische Myelome zu beziehen sein.

23) **Naegeli** (veröffentlicht von **Olga Stempelin**): Zur Differentialdiagnose der perniziösen Anämie. Med. Klinik 1908, Nr. 18.

Fall B: 45jähriger Mann.

Haut sehr blaß mit gelblichem Ton. Magenbeschwerden, Erbrechen, Verstopfung, Schwindel, Pulsbeschleunigung, große Schwäche. Anämische Geräusche am Herzen, Milz ziemlich groß, hart und glatt.

Blutbefund:

Rote	886000,
Hb	25 %,
Färbeindex	1,5,
Weiße	3800;

darunter:

Neutrophile	44 %,
Lymphozyten	46 %,
Eosinophile	5½ %,
Übergangsformen	3 %

(also eine leukopenische relative Lymphozytose).

Starke Poikilozytose, mäßig viel ausgesprochene Megalozyten. Normoblasten 65, Megaloblasten 325.

Fast alle Erythrozyten reich an Hämoglobin, also hyperchrom. Auf Arsentherapie ändert sich das Blutbild so, daß bei der Entlassung gefunden wird:

Rote	3100000,
Hb	80 %,
Färbeindex	1,3,
Weiße	6400,

darunter:

Neutrophile	64 %,
Lymphozyten	25 %,
Eosinophile	5 %,
Übergangsformen	6 %.

Patient ist im folgenden Jahre wiederum mit hochgradigster Anämie erkrankt. Dabei fühlt man aber einen deutlichen Tumor in der Pylorusgegend. Die Diagnose wurde auf Carcinoma ventriculi gestellt und das vorhandene typische perniziöse Blutbild auf dasselbe bezogen. Sektion hat aber nicht stattgefunden.

Ob der Tumor bös- oder gutartig war, können wir nicht entscheiden (Naegeli glaubt, daß es sich möglicherweise um einen Kontraktionsring des Pylorus handelte),

allein das Blutbild hat all die Charaktere des spezifischen Gesamtblutbildes der Biermerschen Anämie (erste Blutuntersuchung: Hyperchromie, Leukopenie mit relativer Lymphozytose), so daß, wenn wir auch ein Karzinom annehmen, wir noch immer nicht die Koexistenz zweier besonderer Krankheiten (Karzinom und Biermersche Anämie) nebeneinander ausschließen können. Auch bestand die Anämie schon ein Jahr, bevor der Tumor palpabel wurde.

In diesen drei Fällen ist eine absolute Gewißheit über eine Abhängigkeit der zweifellos vorhandenen hyperchromen Anämie von einem bösartigen Tumor bzw. eine Gewißheit über das Vorhandensein eines sicheren bösartigen Tumors neben der perniziösen Anämie nicht zu erlangen.

Gruppe III.

Fälle von hyperchromer Anämie bei sicherem Karzinom.

1. Hyperchromie mit einem unspezifischen weißen Blutbilde (oder normaler Leukozytenzahl).
2. Hyperchromie mit Leukozytose.
3. Hyperchromie mit Leukopenie
   a) ohne relative Lymphozytose,
   b) mit relativer Lymphozytose.

Untergruppe 1.

Als ersten in diese Untergruppe gehörigen Fall erwähne ich denjenigen von C. S. Engel.

24) **Engel** (1898): Ist die progressive perniziöse Anämie als Rückschlag in die embryonale Blutbildung aufzufassen? Virch. Arch. 1898, Bd. CLIII.

Frau O. 29 Jahre altes Dienstmädchen.

Klinische Diagnose: Perniziöse Anämie. Tumor in abdomine (Magenkarzinom?).

Blutbefund:

Rote	400 000—1 440 000,
Hb	20—25 %,
Leukozyten	3750.

Sektion: Carcinoma ventriculi ulcerosum ad curvaturam majorem. Metastases carcinomatosae glandularum retrogastricarum, retroperitonealium et hepatis. Metamorphosis adiposa myocardii. Anaemia universalis.

Es bestanden nach dem Autor die typischen makroskopischen und mikroskopischen Veränderungen der perniziösen Anämie.

In der weiteren Beschreibung dieses Falles (Seite 537) sagt Engel folgendes: „Ich will mich darauf beschränken zu betonen, daß dieser Fall als echte perniziöse Anämie anzusehen ist. Wir müßten dann freilich auf die leicht zu verschmerzende Forderung verzichten, daß die Ursache der progressiven perniziösen Anämie unbekannt sein soll. Dieses Postulat kann um so eher aufgegeben werden, als schon andere Momente für die pathologische Entwicklung der Bluterneuerungszellen des Knochenmarks gefunden sind."

Auch nach unseren modernen Kriterien wäre, auf die hämatologische Erfahrung Engels hinsichtlich der Morphologie der Erythrozyten vertrauend, dieser Fall als ein sicherer Fall von Karzinomerkrankung mit perniziös-anämischem Blutbild anzusehen; der Färbeindex beträgt 1,12, es zeigen sonach wohl die anisozytär degenerierten roten Blutkörperchen das Symptom der Hyperchromie. Das weiße Blutbild ist leider im einzelnen nicht angegeben. Doch dürfte Engels Autorität genügen, den Schluß zuzulassen, daß er ein wesentlich abweichendes oder abnormes Leukozytenbild vermerkt haben würde.

25) **Frese** (1900): Über schwere Anämie bei metastatischer Knochenkarzinose. Dtsch. Arch. f. klin. Med. 1900, Bd. LXVIII.

Tietz, 28 Jahre altes Hausmädchen.

Vor vier Wochen wurde in der chirurgischen Klinik die Diagnose auf Ulcus ventriculi (reichlich freie HCl, keine Milchsäure, Gesamtazidität 95, keine langen Bazillen) gestellt und eine Laparotomie ausgeführt, bei der ein inoperables Magenkarzinom festgestellt wurde, und eine Gastroenterostomia retrocolica gemacht wurde.

Bei der jetzigen Aufnahme in die innere Klinik wurde neben Blässe, allgemeinem Anasarka, starke Druckempfindlichkeit des Sternum und der Oberschenkel konstatiert.

Blutbefund:

Rote 900 000,
Hb 21 % (Fleischl),
Weiße 9220,

darunter

polynukleäre Neutrophile	64 %,
Lymphozyten	15 %,
mononukleäre Leukozyten	11 %,
neutrophile Myelozyten	8 %,
Eosinophile	1 %,
Mastzellen	0,5 %.

Im Trockenpräparat ziemlich starke Poikilozytose, auffallende Größenunterschiede der einzelnen Blutscheiben (Makro-Mikrozyten). Zahlreiche Normoblasten, vereinzelte Megaloblasten, charakterisiert durch den rarefizierten Kern, die Polychromatophilie und unscharfe Kontur des Protoplasma. Über mikroskopische Hyperchromie und extreme Makrozytose keine Angaben.

Autopsie: Carcinoma pylori. Gastrektasie, alte Gastroenterostomie. Metastasen in den epigastrischen und retroperitonealen Lymphdrüsen. Lebermetastasen. Multiple Knochenmetastasen (im Sternum, Wirbelkörpern, Rippen, im rechten Oberschenkel usw.). Exzessive Anämie der Organe. Die mikroskopische Untersuchung erwies, daß der Tumor ein Zylinderepithelkrebs war.

Diese hyperchrome Anämie, die sich durch den erhöhten Färbeindex (1,05) dokumentiert, besitzt bei normaler Leukozytenzahl keine relative Lymphozytose, dagegen Myelozytose. Es ist anzunehmen, daß wir in diesem Falle von Knochenmetastasen des Karzinoms die Myelozyten (8 %) auf die Metastasen zu beziehen haben.

Es besteht also hier nebeneinander eine typische hyperchrome Anämie mit Myelozytose. Letztere auf die myelometaplastische Myelophthise und Knochenmarksreizung, erstere auf die Hämotoxikose seitens des Karzinoms zu beziehen. Es besteht also wohl hyperchrome symptomatische Karzinomanämie, aber kein typisches perniziös anämisches Blutbild.

26) **D. Gerhard** (1910): Entstehung und Behandlung der sekundären Anämien. Verh. d. Kongr. f. inn. Med. 1910.

Wir lesen Seite 117 folgendes: „In einem Falle von Pankreaskarzinom erwies sich das Knochenmark der Oberschenkel usw. stark rot, enthielt reichlich Normo- und Megaloblasten; intra vitam bestand starke Anämie (Rote 0,9 Mill.) mit Färbeindex 1,1, aber mit normaler Zahl und Beschaffenheit der Leukozyten."

In folgenden Arbeiten finden wir einen erhöhten Färbeindex ausdrücklich erwähnt, aber ohne weitere hämatologische Beschreibung der betreffenden Fälle.

27) **Conti** und **Rossi** (1909): Hämatologie des unter Form von Anämie verlaufenden Magenkarzinoms. Italien. Kongr. f. inn. Med., Mailand 1909. Ref. Fol. Haemat. 1910, Bd. X, S. 279.

Die Verfasser bestätigen die Arbeiten der französischen Schule, welche annimmt, daß ein Karzinom die hämatologischen Symptome einer perniziösen Anämie besitzen kann. Sie fanden meist Oligozythämie, Poikilozytose, Mikrozytose, niedrigen Färbeindex, viel Plättchen und Leukozytose. In 6 unter 40 Fällen fanden sie Normoblasten. Also in all diesen Fällen nur einfache Anämie.

Nur in Einem Fall war der Index erhöht und es fanden sich Megaloblasten. Da aber gleichzeitig myelozytäre Leukozytose vorhanden war, nahmen sie hier universelles Knochenmarkskarzinom (s. o. Luzzatto) an.

28) **Clerc** et **Gy** (1909): Cancer gastrique et anémie pernicieuse. Archives des maladies du cœur, des vaisseaux et du sang 1909, p. 223.

Die Verfasser schreiben, daß, obschon der Färbeindex in den meisten Fällen von Anämie bei Karzinom niedrig ist, sich doch Fälle in der französischen Literatur finden lassen, die ausdrücklich einen erhöhten Index erkennen lassen. Diese drei Fälle [Aubertin[1]) Färbeindex 1,45; Abrams[2]) Färbeindex 2; Regnault[3]) Färbeindex über 1] sind nur kurz genannt, ohne weitere Blutbefundangaben. Die Originale der betreffenden Arbeiten waren mir nicht zugänglich.[4])

29) In der oben genannten Arbeit von **Baradulin** finden wir folgende Angaben über den erhöhten Färbeindex bei Karzinom.

Osterspey fand in einem Falle von Oesophaguskarzinom und Lang in vier Fällen einen Färbeindex über 1.

Bei Magenkarzinom sollen Lang, Strauß-Rohnstein und Quinke Färbeindizes von über 1 gefunden haben.

---

[1]) Les réactions sanguines dans les anémies graves. Thèse de Paris 1904.

[2]) Siehe unten bei 4).

[3]) Siehe oben Text unter Rubrik I sub 13).

[4]) Die Autoren bringen in oben zitierter Arbeit ebenfalls eine zusammenfassende Kritik der uns beschäftigenden Frage (ref. in Folia Haematol. 1910, Bd. IX, S. 197). Sie verwiesen daselbst auf die Statistik von Osler und McCrae, die unter 59 Fällen zwei, und von Mouisset und Tolot, die unter 16 Fällen einen Fall gefunden haben, der differentialdiagnostisch mit perniziöser Anämie in Betracht komme. Ihre daselbst aufgestellten Kriterien der perniziösen Anämie sind allerdings nicht die unsrigen. Im übrigen gaben sie aber eine äußerst wichtige Zusammenstellung der älteren franzö-

Diese (4) zitierten Fälle waren also sicher wegen ihres erhöhten Färbeindex Anämien von hyperchromem Charakter; das weiße Blutbild ist nicht angegeben.

Alle diese von Baradulin angegebenen Fälle habe ich in der Literatur an den angegebenen Stellen gesucht, aber nicht gefunden.

Untergruppe 2.

In diese Untergruppe gehören folgende Fälle:

30) **Ludwig Braun** (1903): Über osteoplastisches Karzinom der Prostata, zugleich ein Beitrag zur Genese der perniziösen Anämie. Wiener med. Wochenschr. 1903, Nr. 12.

Stephan Kr., 64 Jahre alter Tagelöhner, klagt über Schwindel, Herzklopfen, Schmerzen im Kreuz. Das Sternum und die Tibien sind auf Druck überaus schmerzhaft.

In den nativen Blutpräparaten war ausgesprochene Poikilozytose, spärliche Geldrollenbildung, keine ausgesprochene Leukozytose wahrnehmbar.

28. April. Im Blute wurde gefunden:

Rote	1 500 000,
Weiße	84 200,
Hb	30 % (Fleischl),
Färbeindex	1.

Wesentliche Differenzen in der Größe, Form und dem Hämoglobingehalt der Erythrozyten; es prävalieren die großen roten Blutkörperchen, welche meist sehr gut tingiert sind. Auch die kleinen Elemente zeigen ihrer Mehrzahl nach eine intensive Färbung. In geringer Zahl finden sich Normo- und Mesoblasten. Ausgesprochene Leukozytose mit Verschiebung des Verhältnisses zwischen mononukleären und polynukleären Elementen zugunsten der ersteren. Keine Vermehrung der Eosinophilen. Auch große mononukleäre Zellen (Markzellen) mit eosinophiler Granulation.

---

sischen Literatur, die mir leider nicht erreichbar war, aus der hier zitiert sein mögen die Arbeiten:

Menètrier et Aubertin, Sur un cas de cancer de l'estomac à forme anémique. Arch. gén. de méd. 1892, pg. 658.

Hayem, Un cas d'anémie cancéreuse. Médicine moderne 1897.

Abrams, Progressive pernicious anemia and malignant disease of the stomach. Med. Record, 28 april 1900, pg. 708.

Blanc, Forme anémique du cancer de l'estomac. Thèse Paris, 1900—1901.

Devic et Talot, Cancer de l'estomac à forme d'anémie pernicieuse. Lyon médical 1904.

Lerebouillet et Tixier, Cancer latent du cœcum à forme anémique. Soc. méd. hôpit. 1908.

Von zusammenfassenden Arbeiten sind erwähnt:

W. Osler and McCrae, New York medic. Journ. 1900, pg. 757.

Mouisset et Tolot, Rev. de médic. 1902;

ferner:

Körmöczi, Deutsche med. Wochenschr., 2. Januar 1902 (Kann man aus dem Blutbefund die Diagnose der perniziösen Anämie stellen?)

Labbé, Journal des praticiens, 31. mai 1902 (L'examen du sang peut-il servir au diagnostic du cancer?)

Blutuntersuchung am 14. Juni:

Rote	1 200 000,
Weiße	9500,
Hb	35 %,
Färbeindex	1,4.

Anfang August:

Rote	1 002 000,
Weiße	10 700,
Hb	30 %,
Färbeindex	1,5.

Klinische Diagnose: Anaemia gravis (probabiliter deuteropathica).

Obduktion: (Prof. Kolisko)

Anatomische Diagnose: Carcinoma prostatae fibrosum cum carcinomatosi secundaria, osteoplastica, ossium omnium pleurae utriusque, glandularum lymphaticarum. Marasmus. Anaemia. Nephritis chronica.

In diesem Falle finden wir also eine hyperchrome Anämie mit deutlicher erythrodegenerativer Anisozytose, die am Anfang der Erkrankung eine normale Leukozytenzahl besitzt; bei sich steigernder Anämie sehen wir aber die Zahl der Weißen höher werden, so daß Braun schon von einer „ausgesprochenen Leukozytose" spricht. Auch große mononukleäre Zellen (Markzellen) mit eosinophilen Granulationen sind gefunden worden. Der Leukozytenbefund ist also nicht stets völlig der des typisch perniziös anämischen Blutbildes.

31) **Oswald Müller** (1909): Über den Blutbefund bei Krebskranken. Inaugural-Dissertation, Berlin 1909.

In der Zusammenstellung von Blutuntersuchungen bei 20 Karzinomkranken auf der Klinik des Geheimrats His finden wir folgenden Fall:

Nietsch, 58 Jahre alt, erkrankte mit Druck im Halse, Schluckbeschwerden, hochgradige Abmagerung.

Blutbefund:

Rote	3 360 000,
Hb	70 %,
Färbeindex	1,
Weiße	19 200.

Die roten Zellen zeigen morphologisch keine besonderen Veränderungen.

Weiße:		
	Polynukleär-neutrophile	87,4 %,
	Kleine Lymphozyten	5,8 %,
	Große Lymphozyten	2,2 %,
	Myelozyten	2,0 %,
	Eosinophile	1,2 %,
	Große Mononukleäre	1,4 %.

Sektion: Zerfallenes Karzinom der Tonsille, Karzinom des Oesophagus.

Also nur eine pleiochrome Anämie ohne besondere hyperchrome Anisozytose zugleich mit Myelozytose.

32) **Baradulin** (1910): Siehe oben Seite 30.

In der Zusammenstellung der Fälle von malignen Tumoren aus der chirurgischen Fakultätsklinik in Moskau und aus dem Morosowschen Institute für Behandlung von

Tumoren finden wir folgende Fälle von Karzinom mit hyperchrom-anämischem Blutbild und Leukozytose.

Fall I. L. S., 44 Jahre alter Mann.

Diagnose: Magenkarzinom.

Vor vier Monaten begann der Patient rasch abzumagern. Es stellte sich Erbrechen ein.

In der Regio epigastrica fühlt man eine Geschwulst. Kachexie. Salzsäure nicht vorhanden.

Blutbefund:

Rote	2 028 000,
Hb	40 % (Fleischl modif. von Miescher),
Färbeindex	1,0,
Weiße	18 400,

darunter

Polynukleäre	81,1 %,
Lymphozyten	9,6 %,
Übergangsformen	3,2 %.

Sektion bestätigte die Diagnose.

Fall II. J. Sch., 46 Jahre alte Frau.

Diagnose: Uteruskarzinom.

Vor acht Monaten Gebärmutterblutungen. An Stelle des Collum uteri befindet sich eine in Zerfall begriffene Geschwulst, die sich auf das Seitenteil des Uterus ausbreitet. Das kleine Becken ist von derben Massen ausgefüllt.

Blutbefund:

Rote	1 056 000,
Hb	25 %,
Färbeindex	1,51,
Weiße	12 600,

darunter

Polynukleäre	90,4 %,
Lymphozyten	6,3 %,
Übergangsformen	2,1 %,
Eosinophile	0,4 %.

Mikrozyten, Poikilozyten, Polychromatophilie. Basophile Punktierung der roten Blutkörperchen.

Untergruppe 3a.

Wir finden in der Literatur folgende Fälle von hyperchromer Anämie mit Leukopenie ohne relative Lymphozytose.

33) **Walther Rinck** (1903): Über die Beziehungen der perniziösen Anämie zum Magenkrebs. Inaug.-Dissert., Jena 1903.

August W., Stubenmaler, 38 Jahre alt.

Patient erbricht plötzlich ein halbes Wasserglas Blut.

Aufnahme in die Klinik am 17. März 1902.

Aus dem Status praesens: Magenbeschwerden, Erbrechen; die Untersuchung des Mageninhaltes ergab eine Gesamtazidität von 3 bei vorhandener Milchsäure und Fehlen von Salzsäure. Kein Tumor fühlbar.

Blutuntersuchung am 23. März:

Hämoglobin 70 %.

Blutuntersuchung am 12. Mai:

Rote	900 000,
Hb	22 %,
Weiße	6 875.

Geringe Poikilozytose, mangelnde Geldrollenbildung, keine kernhaltigen Roten, zahlreiche polynukleäre Leukozyten, keine Megaloblasten. Nasenblutungen, Hautblutungen.

17. Mai Exitus letalis.

Aus dem Sektionsbefund: „Im Magen gelbbrauner, trüber, breiiger Inhalt. In der vorderen Wand nahe der kleinen Kurvatur eine starke gelappte 50 : 40 mm messende 30 mm hohe mäßig breit aufsitzende, mehrfach ziemlich tief ulzerierte elastisch-resistente Neubildung; eine kleinere fünfpfennigstückgroße flache, an der entsprechenden Seite nahe der großen Kurvatur. Carcinoma ventriculi."

Wir haben in diesem Falle neben der hyperchromen Anämie (Färbeindex 1,22) noch eine Leukopenie; wir finden aber nichts über etwaige extreme anisozytäre Degeneration der hyperchromen Erythrozyten und eine relative Lymphozytose angegeben.

34) **Naegeli** (1908): In der schon erwähnten Arbeit von Olga Stempelin finden wir noch folgenden Fall Naegelis veröffentlicht:

45jähriger Mann, seit drei Monaten dyspeptische Störungen, auffallende Blässe, kein Erbrechen, seit zwei Monaten Knochenschmerzen, zum Teil lokalisiert in der Wirbelsäule und im Sternum, zum Teil mehr allgemeinen Charakters.

„Jetzt auch zeitweise Erbrechen, Schmerzen in dem 6. und 7. Brustwirbel und Corpus sterni. Die Leber wird allmählich groß, derb und hart."

Diagnose: Leberzirrhose, Spondylitis tuberculosa. Ulcus ventriculi und perniziöse Anämie. Milz nicht vergrößert.

Blutbefund:

Rote	2 168 000,
Hb	46 %,
Färbeindex	1,06,
Weiße	6 000,

darunter

neutrophile Polynukleäre	66 %,
Mononukleäre	19 %,
Myeloblasten	2 %,
neutrophile Myelozyten	10 %,
Normoblasten	3—4 %,
Megaloblasten	3—4 %,
Übergangsformen	3,1—4 %.

Hämoglobingehalt der meisten roten Blutkörperchen recht gut. Einige Mikrozyten und Poikilozyten.

Sechs Tage später Exitus letalis.

Sektion ergibt: Ausgedehnte Karzinosis der Leber und des Knochensystems (hier besonders mikroskopisch). Ausgang wahrscheinlich Ulcus-Karzinom.

Die Myelozytosis ist auch hier wohl das Zeichen der Knochenkarzinosis.

Die Anämie ist nicht sehr hoch, besonders große Erythrozyten sind nicht hervorgehoben.

35) **D. Gerhard** (1910): In der schon genannten Arbeit lesen wir Seite 117:

„So sahen wir in einem Falle von Magenkarzinom starke Anämie mit Färbeindex 1, mäßig viele Normo- und Megaloblasten, Anisozytose und Leukopenie mit Myelozyten, freilich nicht die relative Lymphozytose. Die Sektion ergab eine mäßig starke Umwandlung des Knochenmarks in den Röhrenknochen."

Untergruppe 3b.

Fälle von hyperchromer Anämie mit Leukopenie und relativer Lymphozytose; also Fälle, bei denen die Anämie als solche in bezug auf den Leukozytenbefund im Prinzip dem Charakter des typischen Gesamtblutbildes der Biermerschen Anämie äußerst nahe kam. Hierzu gehören folgende Fälle:

36) **Kurpjuweit** (1903): Zur Diagnose von Knochenmarkmetastasen bei malignen Tumoren aus dem Blutbilde. Arch. f. klin. Med. 1903, Nr. 77.

24jährige Frau, klagt über Schmerzen im Kreuz, Rücken und Beinen; objektive Untersuchung ergab Schmerzhaftigkeit der Bewegungen im Hüftgelenk, Schmerzen in der rechten Synchondrosis sacro-iliaca bei Beugung und Streckung des Rumpfes.

Letzte Blutuntersuchung:

Rote 718000,
Hb 20 %,
Weiße 6700,

darunter

polynukleäre Neutrophile	42,5 %,	
Große Lymphozyten	15,3 %,	37 %
kleine Lymphozyten	21,7 %,	
mononukleäre Leukozyten	3,0 %,	
Eosinophile	1,2 %,	
Myelozyten	8,7 %,	
Übergangsformen	7,5 %,	
Mastzellen	1,0 %.	

Sektion: Anatomische Diagnose: Carcinoma pylori, Metastases in glandulis retroperitonealibus, in vertebris (mikroskopisch: Zylinderepithelkarzinom), Anaemia organum, Hyperplasia lienis, Metamorphosis adiposa cordis. Parvi noduli carcinomatosi hepatis metastatici.

In diesem Falle von Kurpjuweit sehen wir also in der Tat bei einer ausgebreiteten Karzinose eine Anämie von jedenfalls pleiochromem (aus der mikroskopischen Zytologie war nichts zu entnehmen) Charakter (Färbeindex 1,33), mit Leukopenie (Weiße 6700) und relativer Lymphozytose (große und kleine Lymphozyten 37 %) entstehen. Die vorhandene Makrolymphozytose und Myelozytose, letztere auf die Markmetastasen zu beziehen, stört zwar das perniziös-anämische Blutbild und läßt diagnostisch sogleich an Karzinom denken; aber in theoretisch-pathogenetischer Hinsicht ist doch nicht ausgeschlossen, daß eben dasselbe Karzinom auch das vorhandene erythrozytäre und lymphozytotische perniziös-anämische Blutbild geliefert hat. Die Annahme einer Koexistenz eines besonderen Morbus Biermer neben der Knochenkarzinose dürfte hier gezwungen scheinen.

37) **Th. Houston** (1903): The conditions that sirenlat pernicious anaemia. Brit. med. Journ. 1903, zit. nach Olga Stempelin, in deren Arbeit wir folgendes lesen:

„42jährige Frau (vor zwei Jahren an Scirrhus mammae operiert), starke Nasen- und Lungenblutungen, zuletzt Haut- und Retinalblutungen. Erbrechen.

Herz dilatiert, systolische Geräusche. „The blood picture presented all the characteristic features of progressive pernicious anaemia."

I. Blutbefund:

	Rote	2 300 000,
	Hb	49 %,
	Färbeindex	1,06,
	Weiße	6 700,
darunter	Neutrophile	54,0 %,
	Lymphozyten	36,2 %,
	Übergangsformen	0,8 %,
	Eosinophile	0,6 %.

Auf 500 Leukozyten: 29 Megaloblasten und 16 Normoblasten.

II. Blutbefund:

	Rote	1 600 000,
	Hb	33 %,
	Färbeindex	1,03,
	Weiße	6 000,
darunter	Neutrophile	56,0 %,
	Lymphozyten	38,3 %,
	Übergangsformen	3,0 %.

Normoblasten 27, Megaloblasten 13.

Nach einem Monat Verschlimmerung. Hämorrhagische Diathese. Ödeme. Hydrothorax. Aszites.

III. Blutbefund:

	Rote	1 070 000,
	Hb	27,6 %,
	Färbeindex	1,38,
	Weiße	5 500,
darunter	Neutrophile	76,2 %,
	Lymphozyten	30,4 %,
	Übergangsformen	0,4 %.

Auf 500 Leukozyten: Megaloblasten 2, Normoblasten 4.

IV. Blutuntersuchung:

	Rote	1 000 000,
	Hb	25,6 %,
	Färbeindex	1,28,
	Weiße	7 500,
darunter	Neutrophile	53,4 %,
	Lymphozyten	43,4 %,
	Übergangsformen	0,8 %,
	Eosinophile	0,8 %,
	Myelozyten	1,2 %.

Auf 500 Leukozyten: Megaloblasten 10, Normoblasten 8. Sonstige mikroskopische Angaben sind für mich nicht verwertbar.

Da nur mit Hämatoxylin-Eosin gefärbt war, hält der Autor es für möglich, daß einige seiner großen Lymphozyten neutrophile Myelozyten gewesen sein möchten.

Sektion: Lebermetastasen, Haut, Netzknoten, Knochenmarksmetastasen.

Auch hier also das typische perniziös-anämische Blutbild einer hyperchromen Anämie mit leukopenischer Lymphozytose und einzelnen Myelozyten, zeitweilig allerdings auch ohne jede Myelozyten, bei nachweislichem Skirrhus.

38) **Rotky** (1906): Über einen Fall von Knochenkarzinom, der unter den Erscheinungen der perniziösen Anämie verlief. Prager med. Wochenschr. 1906, Nr. 3.

G. I., 42jährige Frau.

Schmerzhaftigkeit in der Magengegend; das Sternum und die 7. und 8. Rippe links druckempfindlich. Eine tiefgreifende Narbe bei der rechten Mamma.

25. Oktober. I. Blutbefund:

Rote 790 000,
Hb 2 g (Fleischl),
Weiße 16 000.

27. Oktober. II. Blutbefund:

Rote 1 030 000,
Hb 3,5 g,
Weiße 10 900.

3. November. III. Blutbefund:

Rote 750 000,
Hb 3,22 g,
Weiße 9 600.

Leukozyten am Schlusse der Krankheit:

polynukleäre Neutrophile	43,0 %,
Lymphozyten	56,0 %,
Eosinophile	0,7 %.

Auf 300 Leukozyten: 8 Megaloblasten, 16 Normoblasten. Im frischen Blutpräparat exquisite Poikilozytose, sehr wenig Erythrozyten. Die Erythrozyten sind ungemein blaß (!), zum Teil sehr groß. (Über das gefärbte Blutpräparat ist nichts gesagt.) In morphologischer Hinsicht ist nichts über die perniziöse Natur des pleiochromen Blutbildes zu entnehmen.

Klinische Diagnose: Anaemia gravis (e causa ignota). Icterus (Diathesis haemorrhagica). Forsitan tumor malignus pulmonis dextrae.

Die Sektion ergab: Ein 5 cm breites und $1^1/_2$ cm dickes, primäres, fibröses Karzinom der rechten Mamma, welches zu ausgebreiteten sekundären Karzinomen des Knochensystems geführt hatte.

In diesem Falle von pleiochromer Anämie (Färbeindex 1,16) sehen wir im Anfange der Erkrankung eine Leukozytose, die zum Schlusse immer mehr abnimmt, so daß wir bei der letzten Untersuchung eine Leukopenie mit relativer Hyperlymphozytose haben. Es besteht wohl exquisite Anisozytose, doch scheint eine besonders auffällige mikroskopische Hyperchromie nicht bestanden zu haben.

39) **Oswald Müller** (1909): Siehe obengenannte Dissertation.

Frau Roßberg, 53 Jahre alt, mit starken Blutungen in der Menopause erkrankt. Bei der Frau wurde folgender Befund erhoben:

„Beim Eingehen in die Vagina kommt man auf einen aus der Cervix hervorragenden blumenkohlartigen Tumor, der die ganze hintere Lippe überwuchert hat und links bis in die Gegend der Spinallinie übergreift. Auch die vordere Lippe ist infiltriert. Der Uterus scheint wenig vergrößert. Parametrium links sehr hart, straff und stark infiltriert, rechts frei.

Blutbefund:

Rote	1 920 000 (keine morphologischen Angaben),
Hb	40 %,
Färbeindex	1,
Weiße	7 000,

darunter

polynukleäre Neutrophile	65 %,
große Lymphozyten	30 %,
kleine Lymphozyten	1,5 %,
Myelozyten	0,5 %,
Eosinophile	1,5 %,
große Mononukleäre	1,5 %.

Die roten Zellen sind ohne Veränderung.

Die großen Lymphozyten und besonders die spärlichen Myelozyten stören auch hier etwas das typische Blutbild der perniziösen Anämie. Es gilt eben hier dasselbe wie oben bei Kurpjuweit sub 36.

Folgende Tabelle gibt uns eine Übersicht über die 14 Fälle der Gruppe III, also eines hyperchrom-anämischen Blutbildes bei Karzinom.

In dieser Tabelle sind es die sub 3b angeführten, die neben dem erforderlichen hyperchrom anämischen degenerativen roten Blutbild auch die erforderliche leukopenische Lymphozytose besitzen. Indes sind selbst hier wieder drei Fälle mit Myelozytose verquickt, zwei allerdings nur mit spärlicher Myelozytose, was nach Hirschfeld auch bei echtem Morbus Biermer gelegentlich vorkommen soll. Der eine Fall, der ganz ohne Myelozyten ist, hat aber indes ein nicht ganz typisches bzw. nicht einwandsfrei genug beschriebenes rotes Blutbild.

Autorenverzeichnis	Rote Blutkörperchen	Hb-Gehalt %	Weiße Blutkörperchen	Farbeindex	Gruppe	Bemerkungen
Engel	920 000[1])	22,5[1])	—	1,12[1])	Untergruppe 1	Starke Myelozytose.
Frese	900 000	21,0	9 220	1,05		
Gerhard. Fall I	900 000	—	—	1,1		
Braun. Fall I					Untergruppe 2	Myelozyten.
Blutbefund a	1 500 000	30,0	8 400	1,0		
„ b	1 200 000	35,0	9 600	1,4		
„ c	1 002 000	30,0	10 700	1,5		
O. Müller. Fall I	3 360 000	70,0	19 200	1,0		Myelozytose. Erhöhter Index ohne besonders vermutete hyperchrome Anisozytose.
Baradulin. Fall I	2 028 000	40,0	18 400	1,0		
Fall II	1 056 000	25,0	12 600	1,51		
Gerhard. Fall II	—	—	Leukopenie (ohne relative Lymphozytose)	1,0	Untergruppe 3a	
Rink	900 000	22,0	6 875 (ohne relative Lymphozytose)	1,22		Keine mikrosk. anisozyt. Hyperchr. notiert.
Naegeli	2 168 000	46,0	6 000 (ohne relative Lymphozytose)	1,06		St. Myeloz. Bes. hyperch. Anisoz. n. hervorg.
Kurpjuweit	718 000	20,0	6 700 (mit relativer Lymphozytose)	1,33	Untergruppe 3b	Starke Myelozytose.
Houston. Fall I						
Blutbefund a	2 300 000	49,0	6 700	1,06		Spärliche Myelozyten.
„ b	1 600 000	33,0	6 000	1,03		
„ c	1 070 000	27,6	5 500	1,38		
„ d	1 000 000	25,6	7 500	1,28		
Rotky. Fall I						Starke Anisozytose; doch ist besondere Hyperchromie nicht festgestellt.
Blutbefund a	790 000	2,0 gr	16 000	—		
„ b	1 030 000	3,5 gr	10 900	1,1[1])		
„ c	750 000	3,22 gr	9 600	—		
O. Müller. Fall II	1 920 000	40,0	7 000	1,0		Spärliche Myelozytose.

[1]) Durchschnittswerte.

An dieser Stelle möchte ich **anhangsweise** noch folgenden interessanten Fall erwähnen, der beinahe ohne Anämie, aber mit einer hochgradigen Hyperchromie des Blutes verlief.

40) **Schleip** (1906): Zur Diagnose von Knochenmarkstumoren aus dem Blutbilde. Zeitschr. f. klin. Med. 1906, Bd. LIX.

34jähriger Mann, der unter dem klinischen Bilde der Hodgkinschen Krankheit mit multiplen Drüsenschwellungen und Vergrößerung der Milz erkrankte. Sternum und Sakrum auf Beklopfen schmerzhaft.

Bei der Blutuntersuchung fand man typische Myelozyten und Vorstufen neutrophiler Leukozyten, sowie

Rote 4 452 000,
Hb 105 % (nach Sahli),
Weiße 7 600,

darunter

Neutrophile 85,1 %,
Lymphozyten 35,6 %.

Blutplättchen vermehrt.

Die Erythrozyten zeigen deutliche Größendifferenzen und Gestaltveränderungen, Polychromatophilie und basophile Körnelung.

Dieser Blutbefund mit den Schmerzen im Sternum und Sakrum ließ bei den multiplen Drüsenschwellungen an eine bösartige Geschwulst denken, die mit Knochen- und Drüsenmetastasen einherging.

Die Diagnose der Pseudoleukämie wurde fallen gelassen und eine Sarkomatosis angenommen.

Die Autopsie ergab, daß es sich um ein Karzinom handelte, und zwar saß der primäre Herd in dem spindelförmig angeschwollenen Wurmfortsatz; zahlreiche Metastasen fanden sich im Mesenterium, in der Darmschleimhaut, in den Lymphdrüsen, den Lendenwirbelkörpern, den unteren Brustwirbeln und im Sternum. Die mikroskopische Untersuchung ergab einen Schleimkrebs.

Wenn wir diesen letzten Fall analysieren, so finden wir eigentlich gar keine oder wenigstens eine sehr geringfügige Anämie, die Zahl der roten Blutkörperchen ist rund $4^1/_2$ Millionen; das Hämoglobin beträgt nach Sahli 105 %. Wenn wir bedenken, daß Sahli für den normalen Menschen bei 5 Millionen roten Blutkörperchen nur 70 % Hb annimmt, so ist in unserem Falle der Hämoglobinwert des einzelnen Blutkörperchens außerordentlich hoch. Man könnte in diesem Falle mit Pappenheim daran denken, daß die Noxe lediglich das Hämoglobin getroffen hat, ohne Erythrolyse bewirkt zu haben; somit würde das ein Fall von reiner Chromotoxikose des Blutes sein und uns beweisen, daß das Karzinomtoxin nicht immer die beiden Komponenten — die erythrolytische und die chromotoxische — zu enthalten braucht. Das Verständnis der Tatsache, daß wir in einem Falle von Karzinom nur eine starke Erythrolyse, im anderen eine Toxikose des Hämoglobins, in einem dritten Fall die Kombination der beiden ersten Erscheinungen haben, wird uns dadurch leichter. Die andere Annahme wäre, daß eine bestehende Myelotoxikose (cf. Myelozytose) die Ursache der Hyperchromie und der Größendifferenzen gewesen wäre.

Nach Abschluß dieser Arbeit kommt mir eine Veröffentlichung von Hans Hirschfeld[1]) zur Kenntnis, die das gleiche Thema, wie ich es mir gestellt[2]), zum Gegenstand hat.

Hirschfeld erwähnt in dieser Arbeit zum Teil dieselben Fälle, die sich in meiner Zusammenstellung finden, doch ist seine Zusammenstellung danach nicht so umfangreich wie die meine.

Als sichere und hier in Betracht kommende Fälle von perniziöser Anämie bei Karzinom läßt er aus der älteren Literatur nur die Fälle Lubarsch, Lazarus, C. S. Engel, Bloch und Gerhardt und vielleicht Noorden gelten, von denen wir Lubarsch wegen mangelnder Angaben gar nicht zugelassen haben; Lazarus, Engel, Bloch (und Arneth) konnten wir nur auf Grund ihrer autoritativen Behauptung für das mikroskopische hyperchrom-anämische rote erythrozytäre Bild der perniziösen Anämie, nicht für den ganzen perniziös-anämischen Blutbefund zulassen. Bei Gerhardt fanden wir normales Leukozytenbild, also nicht die notwendige leukopenische Lymphozytose.[3]) Hirschfelds Untersuchung sind viele wichtige andere Fälle [Rotky, Kurpjuweit, Oswald Müller (2 Fälle), Rinck, Frese, Braun, Naegeli u. a.] anscheinend entgangen.

Hirschfeld veröffentlicht hier aber außerdem noch drei neue eigene wertvolle und selbst beobachtete Fälle, einen von Sarkom[4]) und zwei von Karzinom, die mit einer hämatologisch perniziösen

---

[1]) Karzinom und perniziöse Anämie. Zeitschr. f. Krebsforschung. Sonderabdruck aus dem Bd. XI.

[2]) Aus dieser gleichen Arbeit von Hirschfeld ersehe ich auch, daß auch schon Marconelles in einer mir so wenig wie Hirschfeld zugänglichen Pariser These von 1910, betitelt: „Anémie et cancer de l'estomac", einschlägige Fälle der letzten Jahre zusammengestellt hat. Aus dem einschlägigen Referat in den Folia Haematologica 1911, Bd. XII, S. 107, war näheres auch nicht zu ersehen; siehe auch oben die Zusammenstellung von Clerc und Gy; ferner erwähnt Hirschfeld, aber ohne nähere Literaturangaben, noch einen Fall Herrington und Teacher von perniziöser Blutanämie bei malignen Knochenmarkstumoren und Reizungsmyelozytose.

[3]) In bezug auf den interessanten Fall Houstons von Knochenkarzinose mit fast typischem perniziös anämischen Blutbild und einzelnen Myelozyten, erklärt Hirschfeld ihn wegen der geringen Anzahl der Myelozyten für ein Unikum, eine Ausnahme vom Blutbild der Knochenkarzinose, die stets reichliche Myelozytose darbietet, und erklärt bei dieser Gelegenheit, „daß des weiteren auch bei unkompliziertem Morbus Biermer gelegentlich einzeln Myelozyten vorkommen können". Wo also in solchen Fällen der klinische Status nicht an eine Geschwulst denken läßt, sind Fehldiagnosen auf Grund der Blutbeschaffenheit nicht zu vermeiden. (Daß Hirschfeld bei typischer mikroskopischer perniziöser Anämie gelegentlich einen normalen oder nicht einmal normalen erniedrigten Index erhoben hat, ist schon erwähnt.)

[4]) Es ist das derselbe Fall, den Hirschfeld schon früher in den Fortschr. der Medizin 1901 mit Index 0,9 veröffentlicht hatte (s. u. S. 49). Er sagt jetzt ausdrück-

Anämie verliefen. In beiden letzteren Fällen finden wir eine extreme hyperchrome Anämie mit Megaloblasten und Leukopenie und im zweiten Falle sogar eine relative Hyperlymphozytose (43 %). Von dieser Kategorie haben wir jetzt also schon drei sichere Fälle, neben Rotky und Houston noch Hirschfeld.

Der erste dieser zwei neuen Hirschfeldschen Fälle betraf die Kombination eines nur kleinen Karzinoms, das mit typischer perniziöser Anämie des Blutes verlief. Der zweite Fall stellte aber die Kombination von perniziöser Blutanämie mit einem großen Karzinom der Gallenblase dar.

Man könnte hier mit Naegeli wiederum an die Kombination zweier Krankheiten (Karzinom und Morbus Biermer) denken, allein Hirschfeld sagt mit Recht folgendes:

„Wenn man auch in diesem Falle von kleinem Karzinom über einen ätiologischen Zusammenhang zwischen perniziöser Anämie und Karzinom zweifeln und streiten kann, so hieße es doch den Tatsachen Gewalt antun, beim Vorhandensein von bösartigen Tumoren von beträchtlicher Größe mit gleichzeitigem typischen Blutbilde der perniziösen Anämie einen ursächlichen Zusammenhang abzulehnen und an zufälliges Zusammentreffen zu denken“ . . . und weiterhin: „Es hieße den Tatsachen Gewalt antun, wenn man in diesem zweiten Falle (von großem Gallenblasenkarzinom) an eine zufällige Kombination denken wollte. Man muß vielmehr annehmen, daß die Anämie die Folge des Karzinom gewesen ist.“

Ich will die erwähnten zwei Fälle Hirschfelds der Vollständigkeit halber noch an dieser Stelle kurz beschreiben:

Fall I: F. H., 52 Jahre alt.

Seit dem 38. Lebensjahre hat die Patientin, die mehrere Kinder gehabt hat, keine Menstruation mehr und fühlt sich schlecht. Seit Dezember 1908 besteht Mattigkeit und Appetitlosigkeit; seit November 1909 bestehen Schwindelanfälle.

Status: Schlechter Ernährungszustand, wachsartige Blässe der Haut und der Schleimhäute, keine Drüsenschwellungen, Herzgrenzen normal. Der erste Ton an der Spitze ist unrein. Puls klein, regelmäßig. Die Milz ist fühlbar und etwas derb. Urin frei von Eiweiß und Zucker.

16. März 1910 Blutbefund: Rote 895000,
Hb 38 %.

---

lich: „Das mikroskopische Blutbild war absolut charakteristisch. Ich habe wiederholt beobachtet, daß in Fällen von perniziöser Anämie trotz charakteristischen mikroskopischen Befundes und starker Oligozythämie sich rechnerisch kein erhöhter Index feststellen ließ. Bei Benutzung des verbesserten Sahlischen Hämoglobinometers sind allerdings diese Fälle seltener.“

Mikroskopisch starke Poikilozytose, abnorm hämoglobinreiche Megalozyten und Megaloblasten.

12. Mai:	Rote	1030000,
	Weiße	4600,
	Hb	28 %.

Mikroskopisch: Typisch perniziös-anämisches Blutbild. (Keine näheren Angaben.)

Am 23. Mai:	Rote	750000,
	Weiße	5000,
	Hb	26 %.

Da Patientin an Unterleibsbeschwerden klagt, gynäkologische Untersuchung. Dieselbe ergibt auffällig harte Stellen an der Portio, so daß eine Probeexzision gemacht wird.

Die von Herrn Prof. Benda ausgeführte mikroskopische Untersuchung ergibt einen typisch karzinomatösen Befund.

5. Juni:	Rote	750000,
	Weiße	2900,
	Hb	25 %.
18. Juni:	Rote	780000,
	Hb	20 %.
3. Juli:	Rote	300000,
	Hb	10 %.

Exitus im Koma.

Sektionsdiagnose (Prof. Benda): Hochgradige Anämie aller Organe. Myodegeneratio cordis, megaloblastische Umwandlung des Knochenmarkes. Hämochromatose der Nieren, der Leber. Glatte Atrophie der Magenmukosa. Atrophie des Pankreas, kleines ulzerierendes und stenosierendes Zervixkarzinom, Pyometra, Pyosalpinx.

Fall II: W. K., Witwe, 69 Jahre.

Seit einem halben Jahre bestehen Magenbeschwerden, seit einem Vierteljahr liegt Patientin im Bett. Mehr ist von der Patientin, die fast ständig benommen daliegt, nicht herauszubekommen.

Aus dem Befund: Auffallend blaßgelbe Frau in schlechtem Ernährungszustande. Abdomen: In der rechten Oberbauchgegend fühlt man etwa handbreit den Rippenbogen überragend einen derben, ziemlich glatten, offenbar mit der Leber zusammenhängenden, bis ins Epigastrium reichenden Tumor.

Blutuntersuchung: Das Blut ist außerordentlich blaß, es werden nur Deckglastrockenpräparate angefertigt, welche den typischen Blutbefund der perniziösen Anämie ergeben: Poikilozytose, Anisozytose, zahlreiche hämoglobinreiche Megalozyten, einige Normo- und Megaloblasten, Leukopenie und relative Lymphozytose (Lymphozyten 43 %).

Exitus. Sektionsbefund (Pathologisches Institut der Charité): Karzinom der Gallenblase mit Steinen und Empyem derselben. Metastasen im umgebenden Lebergewebe und den retrogastrischen Drüsen. Geringe Hypertrophie und Dilatation bei starker Verfettung der Herzmuskulatur. Braune Leber, allgemeine Anämie, rotes Knochenmark. Hirschfeld gibt in der weiteren Beschreibung des Falles an, daß, trotzdem die Zählung der roten Blutkörperchen und die Hämoglobinbestimmung nicht mehr vorgenommen werden konnte, die Diagnose der perniziösen Anämie auf Grund der

hämoglobinreichen roten Zellen, der Leukopenie und relativen Lymphozytose einwandsfrei gestellt wurde.

Gruppe IV.

Als **Anhang** möchte ich einige Fälle aus der Literatur anführen, die mit einer angeblichen perniziösen Anämie bei Sarkomerkrankungen verliefen.

Aus der älteren Literatur finde ich folgende drei Fälle, die aber ohne ausreichende Blutangaben publiziert wurden.

1) **P. Grawitz** (1879): Maligne Osteomyelitis und sarkomatöse Erkrankungen als Befund bei perniziöser Anämie. Virchows Archiv 1879, Bd. LXXVI.

Fall I. Ein 31jähriger Mann erholt sich nicht nach einem Typhus; es stellen sich zunehmende Anämie und Schwäche ein.

Die klinische Diagnose lautete: „Anaemia perniciosa post typhum."

Die Blutuntersuchungsangaben beziehen sich nur auf die Formen der roten Blutkörperchen, ihre Zahl ist jedoch nicht erwähnt, ebenso fehlt auch jede Angabe des Hämoglobingehaltes der roten Blutzellen.

Die Sektion ergab Sarkomatosis des ganzen Knochenmarksystems.

Fall II. Hasenleit, 25 Jahre alt, erkrankte mit allgemeiner Schwäche und Unfähigkeit zum Gehen.

Hauptsymptom: Blässe des ganzen Körpers.

„Die Blutuntersuchung und der ganze Verlauf boten das typische Bild der reinen perniziösen Anämie."

Die Obduktion ergab eine maligne Osteomyelitis und Sarkomatose der Knochen. Keine näheren Blutangaben, die diese hämatologische Diagnose stützen konnte.

2) **Israel-Leyden** (1890): Berliner klin. Wochenschr. 1890, S. 231; auch

2a) **Lazarus:** Multiple Sarkome mit perniziöser Anämie und gleichzeitiger Leukämie. Inaugural-Dissertation, Berlin 1896.

Es handelt sich in diesem Falle um eine 26 Jahre alte Nähterin.

Wir finden in der Beschreibung der Blutbefunde Angaben der Zellformen (Poikilozyten, Normoblasten, Megaloblasten und Megalozyten), indes nicht einmal die Zahl der Erythrozyten oder ihren Hämoglobingehalt angegeben. Dieser Fall wurde dem Blutbefunde nach zu der perniziösen Anämie gerechnet, obwohl die Kranke niemals die klinischen Symptome der Biermerschen Krankheit zeigte.

Gegen Ende des Lebens entwickelte sich ein Milztumor und zwar ein so erheblicher, wie man es nur bei Leukämien findet. Die Autopsie ergab eine Sarkomatosis des Knochensystems; Eruptionen auf beiden Pleuren, in der Glandula thyreoidea, am Collum uteri und im Douglasschen Raume.

Aus der neueren Literatur erwähne ich:

3) **Hans Hirschfeld** (1901): Über Blutbefunde bei Knochenmarkstumoren. Fortschritte der Medizin 1901.

Frau A., 58 Jahre alt.

Seit einem halben Jahre ist die Patientin äußerst mager und blaß geworden. Sie klagt über große Schwäche und Stiche in der linken Lendengegend.

Aus dem Status praesens: An der rechten Halsseite findet sich ein kinderfaustgroßer harter, verschieblicher, nicht schmerzhafter Tumor. Am Herzen ein lautes systolisches Geräusch, über den Halsvenen Nonnensausen.

In der linken Lendengegend fühlt man in der Lage der Niere etwa entsprechend eine kindskopfgroße, harte, nicht verschiebliche Geschwulst.

Blutbefund:

Rote	1000000,
Weiße	3000,
Hb	20 %.

Starke Poikilozytose, zahlreiche Megalozyten, Normoblasten, Megaloblasten.

„Mithin lautet die Diagnose: Perniziöse Anämie. Über die Natur der Tumoren wurde keine Entscheidung gewagt."

Sektionsprotokoll: Sarcomata rotundo-cellularia costae undecimae sinistrae. Sarcoma metastaticum glandularum inguinalium pelviacarum, cervicalium. Anaemia universalis gravis. Metamorphosis adiposa myocardii. Oedema pulmonum. Tumor lienis. Medulla ossium rubra. Haemosiderosis haepatis.

Hans Hirschfeld nimmt an, daß dieser Fall eine perniziöse Anämie bei Sarkom ist, und somit der erste einschlägige Fall in der Literatur. Der Färbeindex jedoch beträgt in diesem Falle 0,9, und so müßten wir, streng genommen, die Anämie doch als nur einfache hypochrome ansehen. Indes sagt Hirschfeld, daß man bei den Fehlerquellen der Hämoglobinreaktion und Zählung oft etwas zu niedrigen Index bei sonst mikroskopisch typischer perniziöser Anämie (also mit extremer Anisozytose) erhält.

4) **Baradulin** (1910): In der obengenannten Arbeit dieses Autors finden wir einen Fall von Sarkom mit angeblich stark erhöhtem Färbeindex des Blutes. Der Fall repräsentiert sich folgendermaßen:

P. K., 18 Jahre alte Frau.

Diagnose: Sarkom der Tibia.

Vor einem Jahre zeigte sich am Fußgelenk eine Geschwulst und es traten Schmerzen auf. Während eines halben Jahres hörte die Geschwulst auf sich zu vergrößern. Linkes Schienbein im unteren Viertel bedeutend verstärkt, bei Druck von hinten gibt die Geschwulst nach; hier fühlt man pergamentartiges Knistern.

Blutbefund:

Rote	3662000,
Hb	65 %,
Färbeindex	1,89.

Myelozyten, Normoblasten, Megaloblasten, Polychromatophilie, Makrozyten und Mikrozyten.

Zwei Monate nach der Operation verändert sich der Blutbefund folgendermaßen:

Rote	4120000,
Hb	75 %,
Färbeindex	1,9.

Rechnen wir nach unseren Methoden den Färbeindex aus, so beträgt er bei der ersten Untersuchung 0,8, bei der zweiten Untersuchung 0,7; es wäre also in diesem Falle auch nur eine einfache hypochrome Anämie vorhanden.

Aus dieser kritischen Analyse geht hervor, daß wir in der Literatur keine Fälle von Sarkom mit völlig eindeutigem typisch hyperchrom anämischen Blutbild finden. Alle einschlägigen Fälle müssen nach einer eingehenden Untersuchung zur einfachen hypochromen symptomatischen oder atypisch pleiochromen Anämie gezählt werden, selbst trotz charakteristischem mikroskopischen Blutbilde.

Auch das zeigt wieder in theoretischer Hinsicht, daß die Blutbilder der perniziösen hyperchromen und einfach symptomatischen hypochromen Anämie nur graduell different sind, und daß Übergänge und atypisch-perniziöse Zwischenformen vorkommen (Pappenheim, Grawitz), von der geringen bis zur extremen Anisozytose, vom Index 0,9 bis zum Index 1,1. Es gibt pleiochrome Anämie mit Index $>$ 1 ohne mikroskopische starke Größendifferenzen, oder auffällige Hyperchromie, und andererseits hypochrome Anämie mit Index dicht unter 1, bei dem eine typische extreme Anisozytose besteht.

Speziell zeigen Fälle von Knochenmarkssubstitution mit Megaloblasten und Myelozytose, daß trotz des megalozytären Blutbefundes der Index nicht erhöht zu sein braucht, daß also der erhöhte Index und die Hyperchromie, wie Pappenheim das immer betont und urgiert, nicht durch myelogene Megaloblastose und embryonale Blutbildung bedingt sein muß.

Epikrise.

Wir sehen also, daß in der Literatur das Blutbild einer perniziösen Anämie bei Karzinom zwar öfters, aber meist zu Unrecht behauptet ist. Das gilt besonders für die zahlreichen zusammengestellten Fälle der französischen und italienischen Schule, aber auch für jene deutschen Fälle, bei denen entweder in bezug auf den Index, die Morphologie der Roten, oder das Leukozytenbild die Angaben nicht unseren modernen Anforderungen entsprechen.

Da selbst mit Einschluß dieser Fälle der Prozentsatz solcher angeblicher perniziös-anämischer Karzinome ein relativ geringfügiger ist, so ist es klar, daß nach Ausschaltung solcher unsicherer und zweifelhafter Fälle der Prozentsatz ein noch geringerer wird.

Wir haben aus der hämatologischen Welt-Literatur das Blutbild einer perniziösen Anämie, die diesen Namen einigermaßen verdient, bei Karzinom in 14 (Gruppe III) bzw. mit Hirschfeld in 16 Fällen festgestellt.) (Dazu würden noch kommen die fünf Fälle Lazarus, Bloch, Arneth, wo nachprüfbare Angaben fehlen, und wir uns nur auf die

Autorität der Autoren verlassen mußten.)[1]) Allen diesen 16 resp. 21 Fällen ist eine deutliche pleiochrome Anämie des roten Blutbildes gemeinsam. Die Zahl der roten Blutkörperchen sinkt in manchen Fällen bis 718000 im cmm, dagegen ist ihr Färbwert, der Hb-Gehalt des einzelnen Blutkörperchens durchweg (bis auf Rotky) hoch, der Färbeindex beträgt 1,0 bis 1,51; das mikroskopische Erythrozytenbild ist zu allermeist das einer typischen perniziösen Anämie (nur bei Rotky, Müller, Rinck und Naegeli war das infolge mangelnder diesbezüglicher Angaben nicht festzustellen).

In dieser Gruppe III sind besonders bemerkenswert die Fälle Engel und Braun, weil bei ihnen das rote erythrozytäre mikroskopische Blutbild ausdrücklich als perniziosaartig hervorgehoben wird, ebenso wie bei den Fällen Lazarus, Bloch und Arneth der Gruppe I.

Was diese letzteren Fälle anbetrifft, so sind hier die Blutangaben zu unbestimmt, um ihre Kriterien an dem heutigen Maßstabe noch zu messen; aber trotz aller verschiedener Auffassung über die Pathogenese der perniziösen Anämie und die Bedeutung ihrer Blutsymptome sind doch bei den deutschen Autoren der Ehrlichschen Schule die Auffassungen über die spezifische deskriptive Morphologie des Blutbildes im großen und ganzen bis heute feststehend und konstant geblieben, so daß wir auch jene Fälle selbst heute noch als typische perniziöse Anämien bei Karzinom auffassen dürfen, wenigstens soweit das rote erythrozytäre Blutbild in Frage steht.

Was die übrigen Fälle anbetrifft, so sind die meisten nur in bezug auf das rote, nicht aber auf das leukozytäre Blutbild den Anforderungen an das Gesamtblutbild der Perniziosa genügend. In den wenigen Fällen, wo auch das weiße Blutbild entspricht, wollen freilich die Autoren selbst in der Mehrzahl dieser Fälle im Sinne Ehrlichs von einer Abhängigkeit der zytomorphologisch perniziösen Anämie vom Karzinom nichts wissen, nehmen vielmehr Koexistenz an (Ausnahme: Engel, Hirschfeld). Diese Auffassung ist aber keine zwingende, wie gleich noch weiter auszuführen sein wird.

Was die pleiochromen Fälle speziell der Gruppe III betrifft, so finden wir mikroskopisch nur bei Engel und Braun ein typisches

---

[1]) Dazu würden also noch kommen aus Gruppe I zwei Fälle Lazarus (sub 5), zwei Fälle Bloch (sub 9), ein Fall Arneth (sub 10), wo sicher ein Tumor vorlag, wir uns aber bei fehlenden nachprüfbaren hämozytologischen Daten hinsichtlich der hämatologischen Diagnose auf die Autorität der Autoren verlassen mußten. Auch der Fall Naegeli aus Gruppe II (sub 24) könnte hierher gehören, falls der betreffende Tumor — was nicht festgestellt, aber nicht unwahrscheinlich ist — ein Karzinom war.

hyperchrom-anämisches erythrodegeneratives Blutbild. Bei Engel indes uncharakteristisches weißes, bei Braun ein leukozytotisches weißes Blutbild.

Eine typische leukopenische Lymphozytose finden wir hier nur in den vier Fällen Kurpjuweit, Houston, Rotky, Müller der pleiochromen Gruppe IIIb, doch ist es nicht ganz sicher, ob hier die rote Komponente auch mikroskopisch den Charakter der hyperchromen Anämie darbot.

Was sonst das weiße Blutbild im allgemeinen anbetrifft, so fanden sich (wenn wir von den zwei Fällen Hirschfelds und den erwähnten unsicheren fünf Fällen der Gruppe I absehen) also tatsächlich unter unseren 14 Fällen[1]) nur ganze vier Fälle mit Leukopenie und relativer Lymphozytose (Kurpjuweit, Müller, Houston und Rotky), von denen drei (Kurpjuweit, Houston, Müller) sogar noch mit Myelozytose[2]) kombiniert waren (Houston und Müller allerdings nur vorübergehend und mit sehr geringen Werten). Nur der Fall Rotky ist frei von Myelozyten, aber bei ihm waren, trotz des sehr hohen Färbeindex, die Erythrozyten des ungefärbten Präparats angeblich blaß gefärbt. Der Fall Kurpjuweit ist allerdings sehr reich (8,7 %) an Myelozyten, während die Fälle Houston und Müller nur einzelne Myelozyten (1,2 resp. 0,5 %) aufwiesen.

---

[1]) Drei Fälle besitzen ein normales weißes Blutbild.

Vier Fälle besitzen eine Leukozytose (bis 19 200 in 1 cmm).

Drei Fälle von Karzinom (Rinck, Gerhard, Naegeli) zeigten eine Leukopenie ohne relative Lymphozytose.

[2]) Nach Hirschfeld finden sich geringe Myelozytenwerte auch bei echter nicht karzinomatöser perniziöser Anämie (vermutlich besonders beim Typus Strümpell).

Ist der Tumor klinisch manifest, so wird in Fällen ohne Myelozytose praktisch-differential-diagnostisch die Frage nahe liegen, ob hier Koinzidenz zweier Krankheiten vorliegt, bzw. ob das perniziös-anämische Blutbild Karzinom ausschließen bzw. das vorhandene Karzinom Perniziosa ausschließen läßt, mit andern Worten ob das vorhandene perniziös-anämische rote Blutbild auf den Tumor zu beziehen ist oder unabhängig ist.

In den Fällen aber mit Myelozytose, also nicht reinem Ehrlich-Biermerschen Blutbild, bezieht jedermann das vorhandene rote Blutbild ebenso auf den Tumor wie die Myelozytose. Wenn aber solche Fälle es theoretisch gerechtfertigt sein lassen, das bestehende rote perniziös-anämische Blutbild als symptomatisch ebenfalls auf das die Myelozytose bedingende Karzinom zu beziehen und somit die Existenz einer symptomatischen hyperchromen Anämie perniziös-anämischen Charakters zuzulassen, weshalb sollte es unmöglich sein, wenn das rote Blutbild nur mit leukopenischer Lymphozytose ohne Myelozyten kombiniert ist? —

Die sonstigen Fälle der Gruppe III zeigen jedenfalls aufs evidenteste, daß ein Karzinom imstande ist, das typisch rote degenerative Blutbild der hyperchromen Anämie zu erzeugen.

Der Fall Kurpjuweit würde also schon der hohen Myelozytenzahl wegen eo ipso ausscheiden müssen, da die bestehende starke Myelozytose ohne weiteres auf eine Skelettkarzinose oder mindestens sekundäre Myelomatose hinweist und als solche bei etwa klinisch okkultem Tumor mindestens gegen eine reine und bloße perniziöse Anämie, d. h. für bestehenden Tumor spricht.

In praktisch diagnostischer Hinsicht interessieren uns solche Fälle (zu denen auch der zitierte Fall Harrington-Teacher gehört) daher hier weniger, als in theoretischer Hinsicht. Denn wenn man nicht annehmen will, daß in allen solchen Fällen stets ein besonderer Morbus Biermer neben einer Knochenkarzinose besteht, was gezwungen wäre, sondern ein einheitliches Subordinationsverhältnis und einen Kausalnexus für bestehend annimmt, so sind es gerade diese Fälle, die am meisten für die Möglichkeit der Erzeugung von perniziöser Blutanämie durch Karzinom auf karzinomatöser Basis sprechen. Gerade weil es gezwungen ist, bei all solchen Fällen von Knochenkarzinom mit Myelozytose und einer hyperchromen Anämie ein Nebeneinander zweier Krankheiten, ein zufälliges Vorhandensein von Morbus Biermer bei Knochenkarzinom anzunehmen, gerade deshalb zwingen solche Fälle, auch bei sonstigem Karzinom mit hyperchromer Anämie ohne Myelozytose und mit Lymphozytose, ein solches Nebeneinander auch hier abzulehnen und die Möglichkeit der Entstehung einer perniziösen Anämie des Blutes auf karzinomatöser Basis zuzulassen.

Dagegen würden die Fälle Houston und Müller mit spärlichen Myelozyten neben dem myelozytenfreien Fall Rotky schon eher als reine Perniziosa passieren können, da Hirschfeld, eine Autorität gerade auf dem Gebiet der perniziösen Anämie, angibt, daß nicht nur gelegentlich bei einem Index von 0,9 bis 1,0, sondern auch bei vereinzelten Myelozyten typische Biermersche Anämie bestehen könne.

Wir würden also neben den zwei Fällen Müller und Houston mit Myelozyten noch den einen leukozytär ganz reinen Fall Rotky besitzen. Dazu würden dann noch die zwei von Hirschfeld selbst einwandfrei beobachteten Fälle kommen, von denen mindestens der eine gegen eine Entstehung von Karzinom auf perniziös-anämischer Basis und für den umgekehrten Kausalnexus spricht.

Die Zahl der sicheren, nach jeder Hinsicht einwandsfreien Fälle von Karzinom mit hyperchromer Anämie und leukopenischer relativer Lymphozytose, also mit typischem, perniziös-anämischen Blutbilde, erhöht sich sonach durch diese zwei sicheren Fälle Hirschfelds auf fünf,

von denen besonders der zweite Fall Hirschfelds sehr beweiskräftig ist.

Zu diesen fünf wohl allen Ansprüchen ziemlich gut entsprechenden Fällen würden dann wohl auch noch die fünf Fälle Lazarus, Engel, Bloch kommen dürfen.

Jedenfalls sind auch die Fälle Lazarus, Engel, Bloch, Arneth neben den Fällen Houston, Rotky, Müller und Hirschfeld I, sowie schließlich auch alle anderen Fälle unserer Gruppe III ernstester Berücksichtigung hinsichtlich der uns hier interessierenden theoretischen und praktischen Fragen wert.

Von den anderen Fällen der Gruppe III würden freilich die Fälle Naegeli und Frese wegen allzu hoher Myelozytose ausfallen. Auch bei D. Gerhardt bestanden teils Myelozyten, teils keine Lymphozyten. Dagegen könnten die Fälle Braun und Rinck aus der Untergruppe 2 und 3a sehr wohl noch in Betracht kommen.

Wir sehen aus alledem, daß ein Karzinom jedenfalls eine deutliche pleiochrome Anämie bewirken kann; das beweisen die 14 von mir in der Literatur gefundenen Fälle und außerdem 12 andere von verschiedenen Autoren zitierte (aber mir nicht zugängliche), die eine Anämie mit einem Färbeindex über 1 gehabt haben. Ein Teil dieser Fälle war jedenfalls, soweit sich nachprüfen läßt, auch mikroskopisch hyperchrom und an der erythrozytären Komponente perniziosaähnlich im zytomorphologischen Sinne.

Das weiße Blutbild war dann allerdings meist unspezifisch, denn wir sehen zumeist Leukozytose oder auch Myelozytose; Myelozyten und Megaloblasten wurden speziell und besonders häufig nur in Fällen von Karzinosis des Knochensystems gefunden. Ein solches Auftreten von Myelozyten könnte also in Fällen von perniziös-hyperchromen Anämien an einen Tumor des Knochenmarkes zu denken anregen.

Dagegen finden sich in der Literatur auch einige im ganzen gut beobachtete Fälle (sechs) von hyperchromer Anämie mit leukopenischer relativer Lymphozytose bei Karzinom; in diesen Fällen von ebenfalls ausgedehntem Karzinom mit multiplen Metastasen ist die Annahme einer Koordination von Karzinom und Biermerscher Krankheit, wie Naegeli will, theoretisch wohl möglich, aber solche Annahme nach der ganzen Sachlage und dem Verlauf der betreffenden Fälle zumeist mindestens doch wohl etwas gezwungen.

Eine banale Leukozytose als solche ist ja an und für sich zu unspezifisch und spricht ohne weiteres auch neben einer Anämie nicht für einen Tumor. Weshalb könnte ein Patient mit perniziöser Anämie des Blutes (sei sie bedingt, wodurch sie wolle, auch durch Karzinom) nicht

eine zufällige heterogene, gar nicht zu dieser Krankheit gehörige begleitende Leukozytose, etwa durch eine interkurrente Infektion akquirieren?

Wir dürfen also in praktisch diagnostischer Hinsicht doch wohl nicht so weit gehen und streng alle Fälle mit sonst typischer perniziöser Blutanämie bloß wegen irgendeiner banalen Leukozytose mäßigen Grades als gegen perniziöse Biermer-Anämie sprechend erklären. Höchstens kann man hier sagen, daß neben einem Morbus Biermer noch eine andere Affektion besteht. Das also wären allenfalls solche Fälle von Koexistenz der perniziösen Anämie mit anderen Krankheiten. Solche Blutbilder sprechen aber nicht gegen Morbus Biermer und für Karzinom, sondern höchstens gegen reinen Morbus Biermer.

Während also die hyperchrom anämischen Fälle mit spärlichen Myelozyten in praktisch diagnostischer Hinsicht nicht unbedingt sicher für Karzinom und gegen Morbus Biermer sprechen, sind die mit reichlicher Reizungsmyelozytose in theoretischer Hinsicht sehr wichtig, weil sie es sind, die für die Möglichkeit der Entstehung einer hyperchromen Anämie auf karzinomatöser Basis sprechen.

Es ist in all diesen Fällen streng genommen weder theoretisch noch praktisch diagnostisch eine Kombination von Karzinom mit perniziöser Anämie ganz auszuschließen, wie wir andererseits aber auch mit demselben Rechte behaupten können, daß hier einmal auch durch ein Karzinom ein perniziös-anämisches Blutbild hervorgerufen wird, ähnlich wie durch den Bothriozephalus (C. S. Engel).

So sehen wir in dem Fall von Houston, daß erst $2^1/_2$ Jahre nach der Operation eines Scirrhus mammae eine solche Anämie sich entwickelt, und die Sektion ergibt eine ausgedehnte metastatische Karzinose des Körpers. Wäre es in diesem Falle unberechtigt, die Anämie auf diese schwere Karzinose zurückzuführen? Auch andere in diese Untergruppe gehörende Fälle sind derart schwere Karzinom-Erkrankungen, daß es hier allenthalben näherliegend ist, die Entwicklung der hyperchromen Anämie bzw. des perniziosaartigen oder perniziös-anämischen Blutbildes auf das Karzinom zu beziehen und nicht nach einer viel weiter liegenden Erklärung zu suchen.

Die in solchen Fällen als markmetastatisch zu deutende Myelozytose gehört allerdings nicht eigentlich zum Blutbilde einer perniziösen Anämie (obwohl Hirschfeld bei echter unkomplizierter Biermerscher Krankheit gelegentlich ebenfalls Myelozyten gesehen und auch Pappenheim sie in seinem Atlas, Teil I, Taf. 8, bei Bothriozephalus abgebildet hat). Viele andere Autoren wollen freilich (z. B. Türk) bei Anwesenheit von Myelozyten stets nur von perniziosaähnlicher Anämie sprechen und lehren,

daß ein solches Blutbild echte perniziöse Anämie stets ausschlösse und an Karzinom zu denken zwingt.

Das mag in praktisch diagnostischer Hinsicht richtig sein. In theoretischer Hinsicht ist aber zu sagen, daß, wenn selbst solche Myelozyten nicht zum Blutbild einer perniziösen Anämie gehören sollten, sie doch dadurch, daß sie neben einer solchen symptomatologisch auftreten, sie noch nicht die nosopathologische Existenz einer bestehenden perniziösen Anämie vernichten. Es kann theoretisch ja doch auch ein perniziös Anämischer, der eine solche Anämie durch ein spezifisches Hämotoxin akquiriert hat, doch noch eine akzidentelle Myelozytose akquirieren.

In solchen Fällen gehören die Myelozyten freilich nicht zu der bestehenden perniziösen hyperchromen hämotoxischen Anämie, sondern zu einer konkommittierenden Myelophthise; aber gerade solche Fälle sind sehr lehrreich. Denn auch da wäre man ja eigentlich doch gezwungen, zwei Krankheiten anzunehmen, Karzinom mit konkommittierender myelophtisischer und symptomatischer Myelozytose, und eine gesonderte Biermersche Anämiekrankheit. Hier wird diese Annahme aber nie gemacht. Gerade solche Fälle zwingen meines Erachtens dann aber auch dazu, auch die vorhandene hyperchrome Anämie einheitlich auf das bestehende Karzinom zu beziehen, und auch in Fällen von Karzinom mit hyperchromer Anämie und Lymphozytose auch hier die Anämie und die Lymphozytose auf das Karzinom zu beziehen.[1])

Ist das aber der Fall und gehört in Fällen von hyperchromer Anämie mit Myelozytose die hypochrome Anämie zum Karzinom, so ist man doch wohl aber auch nicht gezwungen, anzunehmen, daß eine symptomatische perniziöse Karzinom-Anämie stets und immer nur in Gesellschaft von myelozytotischer Myelophthise auftritt. Vielmehr ist es doch mindestens sehr wohl als möglich denkbar, daß solche karzinomatöse symptomatische Anämie auch einmal ohne knochenmetastatische myelophthisische Reizungsmyelozytose auftreten kann, und auch bei vorhandener Lymphozytose auf ein Karzinom bezogen werden kann.

Denn wie bei der Knochenkarzinomanämie die Myelozyten, so gehören auch bei der Biermerschen Anämie die Lymphozyten genau genommen nicht zu der hämotoxischen Anämie als solcher. Diese aber, d. h. das rote anämische Blutbild, ist vielmehr bei Karzinom und Morbus Biermer prinzipiell gleich, nämlich hyperchrom und extrem anisozytär.

---

[1]) Genau genommen gehört ja doch auch in den typischen Fällen die Lymphozytose gar nicht zur Anämie, d. h. zum erythrozytären Blutsymptom als solchem, sondern ist ein damit nur locker, wenn auch konstant verbundenes aber eigentlich unabhängiges Symptom, das von einer lymphotaktischen Partialkomponente der hämotoxisch anämisierenden Ursache bedingt ist.

Die Myelozytose dort und die Lymphozytose hier sind aber leider nur konkommittierende Akzidentien. Bei der Karzinomanämie besteht eine koordinierte Myelophthise, beim Morbus Biermer eine Partialkomponente der Noxe mit lymphotaktischem Partialtoxin.

So gut aber ein perniziös Anämischer einmal infolge der daneben bestehenden Myelotoxikose eine Myelozytose akquirieren kann (Hirschfeld), ebenso kann ein Karzinomatöser einmal eine interkurrente Lymphozytose akquirieren.

Tatsache mag ja sein, daß beim Morbus Biermer mit der hyperchromen Anämie konstant Lymphozytose und Plättchenarmut verknüpft ist, aber die Lymphozytose ist für den Begriff der Anämie als solcher doch nur nebensächlich; die Art der Anämie selbst ist aber sonst hier wie dort die gleiche.

Nach Hirschfeld geht sogar schon echte Biermersche, also nicht karzinomatöse perniziöse Anämie gelegentlich mit Myelozytose einher. Andernfalls kann ein an Biermerscher Anämie Erkrankter aus irgendwelchen sonstigen komplizierenden Umständen eine Leukozytose und selbst Myelozytose akquirieren, während andernfalls ein an perniziöser Karzinomanämie Erkrankter unter Umständen sehr wohl eine interkurrente akzidentelle Lymphozytose aufweisen könnte. Daß aber ein Karzinom mit begleitender hyperchromer Anämie gelegentlich sehr wohl auch schon mit einer akzessorischen Lymphozytose verknüpft sein kann, ohne daß Myelozyten auftreten, das zeigen u. a. ebenfalls die Fälle Hirschfelds. Die Hauptsache jedenfalls ist, daß die hyperchrome erythrozytäre Anämie als solche auf Karzinom bezogen werden kann, wie die Fälle mit Myelozytose lehren; daß sie gerade dann, wenn mit Lymphozytose verknüpft, nicht auf das Karzinom bezogen werden dürfe, dieser Behauptung fehlt die zwingende wissenschaftliche Basis. Wir können nur soviel sagen, daß die Karzinomfälle mit Lymphozyten selten sind. Es ist aber nicht zu leugnen, daß sie vorkommen.

Daß aber das hämotoxische Karzinomtoxin als solches unter Umständen eine typische perniziös hyperchrome Anämie der roten Komponente hervorrufen kann, das glauben wir durch vorliegende Untersuchung erwiesen zu haben.

Der direkte Übergang von einfach sekundärer Anämie in hyperchrome Anämie ist bei Karzinom bisher in der Literatur wohl noch nicht genügend betont und hervorgehoben. Wahrscheinlich ist die entstehende Krebsanämie schon bei ihrem Entstehen meist gleich hyperchrom; doch ist es auch denkbar, daß wie eine hyperchrome Anämie in

der Remission hypochrom wird, so sie auch umgekehrt aus einem hypochromen Vorstadium entsteht.

Der letzte Schlußstein für den Beweis, daß eine symptomatische perniziöse Anämie durch eine bösartige Geschwulst hervorgerufen wird, ist allerdings nämlich erst dann gefügt, wenn man Gelegenheit hat, die Erkrankung der Geschwulst längere Zeit zu beobachten und festzustellen, daß sich allmählich aus einer einfachen sekundären Begleitanämie das typische hyperchrome Blutbild des Morbus Biermer entwickelt. Dieses Postulat Hirschfelds dürfte unserer Meinung nach allerdings außer bei Hirschfeld selbst nur bei Houston, aber hier genügend erfüllt sein. Freilich bestand hier kurz vorübergehend einmal leichte Myelozytose, was nach Naegeli gegen rein perniziöse Anämie und für sekundäre Knochenmarkstumoren bei klinisch okkultem Karzinom sprechen soll. Indes sagt Hirschfeld: „Indessen steht es zweifellos fest, daß bisweilen auch bei unkompliziertem Morbus Biermer Myelozyten vorkommen können. Wo also in ähnlichen Fällen das übrige klinische Bild nicht an eine Geschwulst denken läßt, sind Fehldiagnosen auf Grund der Blutbeschaffenheit nicht zu vermeiden."

Dazu kommt, daß auch das Sarkom und ebenso wie das Sarkom das Knochenchlorom und die sonstigen leukämischen Affektionen unter seltenen Umständen mit hyperchrom anämischem Blutbild einhergehen und es somit bewirken können. (Hyperchrome aleukämische lymphatische Chloroleukanämie.)

Es handelt sich bei der hyperchromen lymphatischen Leukanämie symptomatologisch um ein Nebeneinander der Blutsymptome, der Leukämie und perniziösen Anämie, pathogenetisch um eine Abhängigkeit der Anämie von der Leukämie. Stellt man sich nun vor, daß diese Krankheitsbilder im subleukämischen Stadium zur Beobachtung gelangen, so resultiert das typische Blutbild perniziöser Anämie auf lympholeukämischer Basis. Hier ist also zweifellos die hyperchrome Anämie mit begleitender Lymphozytose zum perniziös anämischen Blutbild kombiniert; und dieses ist hier zweifellos symptomatisch bei der Lymphadenose.

Wie also der Bothriozephalus, so kann unter Umständen auch eine sonstige Ursache (Leukämie, Chlorom, Sarkom und auch Karzinom) eine hämotoxische Anämie perniziös anämischen Blutcharakters erzeugen. Was aber bei Chlorom möglich und beobachtet ist, muß auch für das Karzinom zugestanden werden. Das aber ist nicht nur theoretisch, sondern es kommen auch tatsächlich derartige Karzinom-Anämien vor, die zufällig durch eine relative Lymphozytose zum gesamten typischen Blutbilde des Morbus Biermer verbunden sind (Hirschfeld).

Es kann also jedenfalls keinem Zweifel unterliegen, daß

nicht alle symptomatischen Karzinomanämien einfach hypochrom sind, und daß, selbst nach Ausschaltung der zu Unrecht angegebenen perniziösen Karzinomanämien, bei Karzinom doch eine ganze Reihe mindestens perniziosaähnlicher hyperchromer Anämien beobachtet worden sind, die mikroskopisch an den Roten ganz das gleiche Blutbild darbieten, wie die echte Biermersche und die Bothriozephalusanämie.

Unter den tausenden sich täglich ereignenden Karzinomen sind ja allerdings die kaum 20 an Zahl betragenden Fälle der Weltliteratur nur ein äußerst bescheidener Prozentsatz.[1])

Der weitaus größte Teil dieser hat nun wieder ebenfalls nur ein atypisches, perniziosaähnliches Gesamtblutbild, insofern als die begleitende Leukozytose nicht zum typischen perniziös-anämischen Blutbild stimmt.

Bei Rotky, Müller, Rinck und Naegeli war der mikroskopische erythrozytäre Blutbefund nicht ganz sichergestellt und einwandsfrei. Ferner bestand bald (III 2) Hyperleukozytose, statt leukopenischer Lymphozytose (Braun, Müller, Baradulin), oder (III 3a) die Lymphozytose fehlte (Gerhardt, Rinck, Naegeli). Oder es bestand mehr oder weniger starke Myelozytose (Frese, Braun, Müller, Naegeli, Kurpjuweit, Houston). Diese Myelozytose war ja freilich in einzelnen Fällen nur äußerst spärlich (Braun, Müller, Houston), was nach Hirschfeld das typische Bild nicht sehr alteriert; aber die stark myelozytotischen Fälle Frese und Kurpjuweit müssen schon ganz ausscheiden. Eine solche starke Myelozytose würde selbst bei fast typischem Blutbild jedenfalls für ein bestehendes Knochenkarzinom, mindestens also gegen reinen isolierten Morbus Biermer mit entsprechendem erythrozytären Blutbild und leukopenischer Lymphozytose sprechen.

Aus den vier Fällen unserer Gruppe III 3b scheidet der von Kurpjuweit wegen allzu starker Myelozytose schon von vornherein aus, bei Rotky ist die mikroskopische Hyperchromie der Anisozyten nicht ganz sichergestellt, scheint aber bei dem Index von 1,2 vorhanden gewesen zu sein.

Auch die beiden restierenden Fälle Müller und Houston hatten geringe Myelozytenwerte. Wenn solche nach Hirschfeld angeblich auch bei nicht karzinomatösen echten perniziösen Anämien vorkommen sollen, so ist doch tatsächlich in keinem der von uns zusammengestellten Fälle ein absolut ganz typisches Blutbild beobachtet worden. Bei Engel, der angeblich ein ganz typisches Blutbild beobachtet haben will, läßt es sich nicht nachprüfen, weil Angaben über die Leukozyten fehlen.

---

[1]) 14 Fälle unserer Gruppe III, dazu 2 Fälle Hirschfeld und 5 Fälle Lazarus, Bloch, Arneth.

Es bleiben demnach, eigentlich ganz streng genommen, allein nur die zwei Fälle Hirschfeld übrig, die bei Karzinom ein absolut typisches perniziöses Blutbild in deskriptiv hämatologischem Sinne dargeboten haben (wobei allerdings im zweiten Fall die Hb-Bestimmung fehlt).

Der erste selbst dieser sonst einwandsfreien Fälle hat allerdings nur ein sehr kleines Karzinom aufzuweisen gehabt, so daß man hier mit Bloch, Lazarus und Naegeli von Koexistenz des Karzinoms mit Anämie reden könnte; allein der zweite Fall, dieser aber unbedingt, spricht unwiderleglich für die tatsächlich mögliche und vorkommende ursächliche Beziehung des Karzinoms zum Blutbild der perniziösen Anämie.

Wenn sie also auch verschwindend selten vorkommt, die Möglichkeit ist durch diesen einwandsfrei beobachteten Fall sichergestellt.

Also in theoretischer Hinsicht muß die Erzeugung eines kompletten perniziös-anämischen Blutbildes durch Karzinom als möglich gelten, und daß es tatsächlich vorkommt, hat Hirschfeld einwandsfrei bewiesen. Wo aber doch sein zweiter Fall die Annahme des genetischen Zusammenhangs geradezu erzwingt, so soll man auch nunmehr für Fälle mit kleinem Karzinom (Hirschfeld I, Engel, Bloch, Lazarus) ebenfalls diese Möglichkeit eher zulassen, als hier gezwungen eine zufällige Koinzidenz zweier Krankheiten annehmen. Und wenn es sich auch bestätigen sollte, daß auch bei einer perniziösen Anämie Myelozytose vorkommt, dann wird in Zukunft diese Myelozytose auch nicht mehr so sicher wie bisher vom Morbus Biermer zugunsten eines Knochenkarzinoms ausschließen lassen.

Die atypischen Fälle von pleiochromer Anämie ohne mikroskopisch extreme Anisozytose, und von mikroskopisch extremer Anisozytose mit starker Hypochromie (Index < 1) zeigen, daß Übergänge und Zwischenformen existieren zwischen der gewöhnlichen einfach hypochromen Krebsanämie und typisch hyperchromen symptomatischen Formen. Diese letzteren Effekte sind nicht auf eine besondere Disposition des Individuums zur embryonalen Reaktion zu beziehen, sonst müßten sie öfter beobachtet werden, sondern auf ganz zufällige besondere Eigenarten der Wirkung des exogenen ursächlichen Krebstoxins (Pappenheim), welches in besonderen Umständen den met-hb-bildenden erythrorrhektischen Noxen ähnlich wird.

In praktischer Hinsicht kann man sagen, daß in solchen Fällen reichliche Myelozyten ja sofort die Anwesenheit eines Knochenkarzinoms nahelegen und reine Biermersche Anämie jedenfalls ausschließen, mag

das erythrozytäre Blutbild sonst noch so typisch beschaffen sein; daß aber spärliche Myelozyten selbst bei nicht ganz typischem erythrozytärem Blutbefund (Index < 1, nicht extreme Anisozytose) nicht unbedingt sicher für Karzinom und gegen perniziöse Biermersche Anämie sprechen; vielmehr ist hier die Diagnose sehr in der Schwebe. Ist aber gar noch relative Lymphozytose vorhanden, so verschiebt sich, selbst bei spärlichen Myelozyten, die Wahrscheinlichkeit, wie bei Hirschfeld, noch mehr zugunsten Biermerscher Anämie.

Die Existenz des einen absolut sicheren Falles Hirschfelds, eines typisch perniziösen anämischen Blutbildes bei nachgewiesenem Karzinom, bei dem die Annahme der Koexistenz mehr eine gezwungene wäre, zwingt aber von nun an, trotz ihres bisher fast vereinzelten Nachweises, bei klinisch okkultem, nicht nachweisbarem Karzinom, auch bei jedem noch so typischen perniziös-anämischen Blutbefund die Möglichkeit eines Karzinoms in Erwägung zu ziehen, allerdings müßte festgestellt werden, ob der sonstige klinische Befund solcher Karzinomanämie (die Art der Blässe, der ödematösen Postesitas) abweichend ist. Auf Grund eines absolut typischen Blutbefundes allein darf aber jedenfalls Karzinom von nun an nicht mehr mit absolutester Sicherheit abgeleugnet werden.

Unsere Untersuchung hat also ergeben, daß das Karzinom nur in einem sehr kleinen Prozentsatz der Fälle mit hyperchromer Anämie einhergeht, daß diese hyperchrome Anämie meist mit sonstiger Leukozytose oder gar Myelozytose einhergeht, und nur in einer verschwindend kleinen Zahl der Fälle eine leukopenische Lymphozytose aufweist. Daß aber solche Fälle mit typisch anämischem Blutbild tatsächlich erscheinen können, ist nachgewiesen (Fälle Hirschfeld).

Unsere Untersuchung hat ferner in theoretischer Hinsicht ergeben, daß Fälle vorkommen, die zwingend lehren, daß die etwaige hyperchrome Anämie mit extrem anisozytärem hyperchromen Erythrozytenbild bei Karzinom in all diesen Fällen durch das Karzinom selbst erzeugt wird, und daß es gezwungen ist, hier ein Nebeneinander von Karzinom und hyperchromer Anämie anzunehmen. Das gilt nie für die Fälle mit typisch lymphozytotischem Blutbild, wo die Annahme einer besonderen Biermerschen Krankheit neben dem Karzinom gezwungen ist, und erst recht für die Fälle mit myelozytotischem Leukozytenbild, wo die Koexistenz eines besonderen Morbus Biermer eigentlich nie urgiert worden ist. Hier sprach schon die Myelozytose gegen den Morbus Biermer.

Aber wo sie fehlte, und wo die Diagnose Morbus Biermer auf karzinomatöser Basis zu nahe lag, da sollte diese Möglichkeit durchaus geleugnet werden, und deshalb bestand man auf Koordination zweier Krankheiten.

In praktisch-diagnostischer Hinsicht wird das besonders in Fällen von klinisch okkulten Karzinomen wichtig und von Bedeutung sein. Hier werden selbst ein paar vereinzelte Myelozyten oder eine Leukozytose nicht mehr absolut sicher gegen Morbus Biermer und für Karzinom auszulegen sein, und selbst bei ganz reinen typischen perniziös-anämischen Blutbildern wird man unter Umständen nicht ausschließlich mehr an Morbus Biermer, sondern eventuell an sublymphämische Leukanämie oder, wie hier gezeigt ist, auch an Karzinommöglichkeit zu denken haben.

Auf alle Fälle ist also, selbst bei einem ausgesprochen perniziös-anämischen Blutbilde mit pleio-hyperchromer Anämie, leukopenischer relativer Lymphozytose und Plättchenarmut, die Diagnose bloße „kryptogenetische perniziöse Anämie“ (also Biermersche Anämie), d. h. der unbedingte Ausschluß eines Karzinoms, nicht mehr absolut zulässig und erlaubt. Es kann bei solcher hyperchromer Anämie, selbst bei bestehender Lymphozytose ohne Myelozyten, doch noch ein larviertes Karzinom vorliegen (cf. Fall Houston), während umgekehrt eine unspezifische Leukozytose und selbst eine geringe vorhandene Myelozytose nicht notwendig auf Karzinom bezogen werden muß, ebensowenig als ihr Fehlen unbedingt gegen ein Karzinom spricht.

Schluß.

Nach eingehendem Studium der Literatur über die Frage der Beziehungen der perniziösen Anämie zum Karzinom bin ich somit zu folgendem Schluß gekommen: Wenn wir die vorhandenen einschlägigen Fälle näher betrachten, so finden wir, daß der weitaus allergrößte Teil die Diagnose „perniziöse Anämie“ zu Unrecht führt, also von vornherein aus der Betrachtung ausscheidet und zu streichen ist; immerhin bleibt doch eine ganze Reihe von Fällen übrig, die tatsächlich mikroskopisch ein typisches rotes hyperchrom-anämisches Blutbild mit extremer Anisozytose und Poikilozytose roter Blutkörperchen bei Karzinom-Erkrankungen zeigen.

Das weiße Blutbild allerdings ist bei diesen Anämien wieder größtenteils unspezifisch; so finden wir in einigen Fällen eine starke einfache Leukozytose, in anderen das weiße Blutbild unverändert.

Bei den in solchen Fällen gewöhnlich und meist vorhandenen

Knochenmarksmetastasen der Tumoren fanden wir dann fast stets auch noch Myelozyten im Blute.

Gelegentlich aber (in sechs Fällen) weist das weiße Blutbild tatsächlich auch in sonstigen Leukozytenverhältnissen den Befund der Biermerschen Anämie (leukopenische relative Lymphozytose) auf; bei einigen dieser Fälle (2) ohne Myelozyten wäre die Annahme einer Koordination von Karzinom und besonderer Biermerscher Krankheit nach dem ganzen klinischen Verlauf der Fälle direkt gezwungen; das perniziös-anämische Blutbild muß hier auf das Karzinom bezogen werden, d. h. das Karzinom kann unter besonderen Umständen, ebenso wie die Noxe des Morbus Biermer und des Bothriozephalus, ein perniziös-anämisches Blutbild erzeugen; trotzdem besteht keine Biermersche perniziöse Anämie, bzw. keine perniziöse Anämie im Biermerschen Sinne auf karzinomatöser Basis, sondern nur ein Karzinom mit konkommittierender Anämie vom typisch perniziös anämischen Blutbild im deskriptiv hämozytologischen Sinne.

Folgendes kleine Schema gibt uns eine Übersicht über die mögliche Kombination der hyperchromen Anämie mit den verschiedenen Leukozytenbildern.

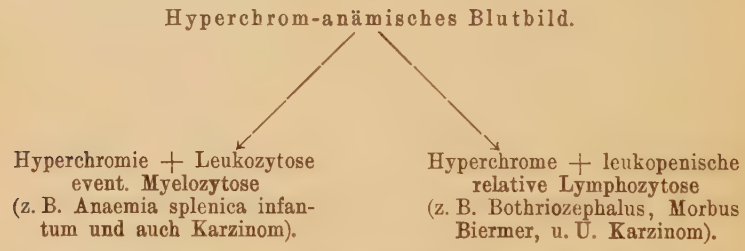

Was die hyperchrome Anämie, speziell bei Karzinom anbetrifft, so sehen wir folgendes Verhalten:

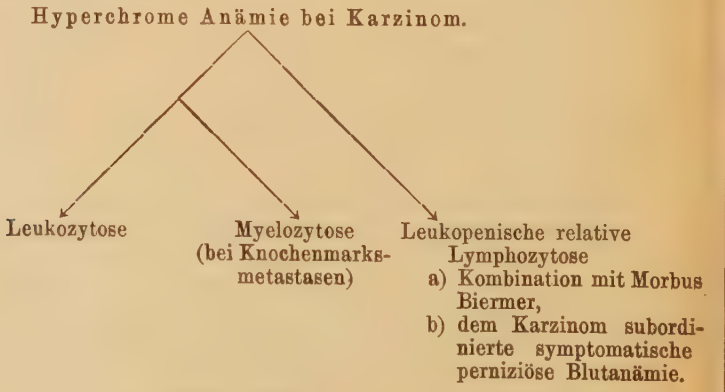

Herrn Prof. Dr. A. Pappenheim bin ich zu Dank verpflichtet für Überlassung des Themas sowie mannigfaltigen Rat und Unterstützung während der Ausführung dieser Arbeit.

Literatur.

Arneth, Kachektische Leukozytose. Verhalten der neutrophilen Leukozyten bei Karzinom. Zeitschr. f. klin. Medizin 1905, Bd. LIV, S. 253.

— Diagnose und Therapie der Anämien. Würzberg 1907.

Baradulin, Über Blutveränderungen bei malignen Tumoren. Fol. Haemat. 1910, Bd. IX, Archiv, H. 3.

Birch-Hirschfeld, Über schwere anämische Zustände. IX. Kongreß für innere Medizin 1892.

Biermer, Korrespondenzblatt für Schweizer Ärzte. Jahrg. XI, Nr. 1, 1872; Tageblatt der Naturforscherversammlung, Dresden 1868. Zit. nach Ehrlich-Lazarus.

Bloch, Zur Klinik und Pathologie der Biermerschen progressiven Anämie. Deutsches Archiv f. klin. Med. 1903, Bd. LXXVII.

Braun, Ludwig, Über osteoplastisches Karzinom der Prostata, zugleich ein Beitrag zur Genese der perniziösen Anämie. Wien. med. Wochenschr. 1903, Nr. 12.

Clerc et Gy, Cancer gastrique et anémie pernicieuse. Archives génér. des maladies du cœur des vaisseaux et du sang 1909, Nr. 4.

Cohnheim, Erkrankungen des Knochenmarks bei progressiver perniziöser Anämie. Virch. Arch. 1876, Bd. LXVIII.

Conti und Rossi, Hämatologie des unter Form von Anämie verlaufenden Magenkarzinoms. Italien. Kongreß f. innere Medizin, Mailand 1909. Ref. Fol. Haemat. 1911, Bd. X, H. 2.

Davidsohn, Chorion-Epitheliom und Magenkrebs. Charité-Annalen 1905.

— Sitzung d. Vereins f. innere Medizin, 9. Jan. 1905; Deutsche med. Wochenschr. 1905, Nr. 5.

Ehrlich, P., Über schwere anämische Zustände. Verhandl. d. Kongr. f. inn. Med. 1892.

— Beobachtungen über einen Fall von perniziöser progressiver Anämie mit Sarkombildung usw. Charité-Annalen 1878, Bd. X.

Ehrlich-Lazarus, „Die Anämie". Nothnagelsches Archiv f. spezielle Pathologie u. Therapie. 8./2. 1900.

Engel, Ist die progressive perniziöse Anämie als Rückschlag in die embryonale Blutbildung aufzufassen? Virch. Archiv 1898, Nr. 153.

Epstein, Blutbefund bei metastatischer Karzinose des Knochenmarkes. Zeitschr. für klin. Medizin 1896, Bd. XXX.

Frese, Über schwere Anämie bei metastatischer Knochenkarzinose. Deutsch. Arch. f. klin. Med. 1900, Bd. LXVIII.

Gerhard, D., Entstehung und Behandlung der sekundären Anämien. Verhandl. des Kongr. f. innere Med. 1910.

Grawitz, E., Klinische Pathologie des Blutes 1906.

— Über Begriffsbestimmung, Ursachen und Behandlung der progressiven perniziösen Anämie. Berl. klin. Wochenschr. 1898, Nr. 32.

— Über die Anämie bei Lungentuberkulose und Karzinom. Deutsche med. Wochenschrift 1893, Nr. 51.

Grawitz, E., Berliner Hämatologische Gesellschaft. Fol. Haemat. 1911, Bd. XI.
Grawitz, P., Maligne Osteomyelitis und sarkomatöse Erkrankung als Befund bei perniziöser Anämie. Virch. Arch. 1879, Bd. LXXVI, S. 353.
Gross, Perniziöse Anämie und Gallenblasenkrebs. Referiert Münch. med. Wochenschr. 1903.
Hayem, Contribution à l'étude de la forme anémique du cancer de l'estomac. Arch. générales de médecine 1904, Nr. 39.
— Zit. nach Ehrlich-Lazarus.
Hirschfeld, Hans, Über Blutbefunde bei Knochenmarkstumoren. Fortschritte der Medizin 1901.
— Karzinom und perniziöse Anämie. Zeitschrift f. Krebsforschungen. Sonderabdruck aus dem Band XI, 1912.
Houston, The conditions that simulate pernicious anaemia. Brit. med. Journ. 1903, S. 1257. Zit. bei Olga Stempelin.
Israel, O., Über die ersten Anfänge des Magenkrebses. Berl. klin. Wochenschr. 1890.
— Deutsche med. Wochenschr. 1890.
Israel-Leyden, Verhandlungen der Berlin. med. Gesellschaft am 19. Februar 1890. Berl. klin. Wochenschr. 1890, S. 231.
Kast, Ludwig, Hyper- und metastatische Hämatopoese bei universeller Karzinose. Deutsch. Archiv f. klin. Med. 1903, Bd. LXXVI.
Kurpjuweit, Zur Diagnose von Knochenmarkmetastasen bei malignen Tumoren aus dem Blutbilde. Arch. f. klin. Med. 1903, Nr. 77.
Laache, „Die Anämie". Christiania 1883. Zit. bei Ehrlich-Lazarus.
Lang, Über die diagnostische Bedeutung der erhöhten Widerstandsfähigkeit der roten Blutkörperchen bei Magenkarzinomen 1901. Zit. bei Baradulin. Dort Publikationsort nicht angegeben.
Lazarus, Multiple Sarkome mit perniziöser Anämie und gleichzeitiger Leukämie. Inaugural-Dissertation Berlin 1896.
Levy, Margarete, Über leukanämoide Befunde auf nicht leukämischer Basis. Folia Haemat. 1910, Bd. IX, H. 1.
Levin, Karl, Die bösartigen Geschwülste.
Litten und Orth, Über Veränderungen des Markes in Röhrenknochen unter verschiedenen pathologischen Verhältnissen. Berl. klin. Wochenschr. 1877, Nr. 51.
Lussana, Bolis edi. Bergamo 1909. Ref. Fol. Haemat. 1910, Bd. IX, H. 2.
Lubarsch, Ergebnisse der allgemeinen Pathologie II 1895.
Luzzatto, Sull' anemia perniciosa neoplastica. Accadem. med. Padova 1908, fasc. 28. Ref. Fol. Haemat. 1910, Bd. IX, H. 2.
Marconelles, Anémie et cancer de l'estomac. Paris. Thèse méd. 1910, no. 8. Ref. Fol. Haemat. 1911, Bd. XII, S. 107.
Müller, Fr., Zur Ätiologie der perniziösen Anämie. Charité-Annalen 1889, Bd. XIV.
Müller, Oswald, Über den Blutbefund bei Krebskranken. Inaugural-Dissertation Berlin 1909 (Referat Fol. Haemat. 1910, Bd. X, S. 369).
Naegeli, O., Blutkrankheiten und Blutdiagnostik.
— Über perniziöse Anämie und deren Diagnose. Wien. med. Wochenschr. 1903, Nr. 34.
— Rundfrage über perniziöse Anämie. Mediz. Klinik 1908.
Nauer, A., Über perniziöse Anämie. Inaugural-Dissertation Zürich 1897.
Neumann, Über das Verhalten des Knochenmarkes bei progressiver, perniziöser Anämie. Berl. klin. Wochenschr. 1877, Nr. 47.
v. Noorden, Carl, Untersuchungen über schwere Anämien. Charité-Annalen 1891.

Osterspey, Die Blutuntersuchungen und deren Bedeutung für Magenkrankheiten. Berl. klin. Wochenschr. 1892, Nr. 12 u. 13.

Pappenheim, Definition, hämatologisches Blutbild und pathologisch-differentialdiagnostische Blutkriterien der perniziösen Anämie. Berl. klin. Wochenschr. 1911, Nr. 30.

— Pathologie, Symptomatologie und Therapie der Anämien und hämorrhagischen Diathesen. Fol. Haemat. 1911, Bd. XI (Referatenteil), S. 312ff.

— Prolegomena, ibid. 1912, Bd. XIII, S. 75ff.

— Rundfrage über perniziöse Anämie. Med. Klinik 1908.

Regnault, Anémie pernicieuse progressive et cancer latent de l'estomac. Lyon Th. méd. 1904—1905. Ref. Fol. Haemat. 1906, S. 123.

Rinck, Walther, Über die Beziehungen der perniziösen Anämie zum Magenkrebs. Inaugural-Dissertation, Jena 1903.

Rotky, Über einen Fall von Knochenkarzinose, der unter den Erscheinungen der perniziösen Anämie verlief. Prager med. Wochenschr. 1906, Nr. 3.

Sergent et Lemaire, Un cas de cancer de l'estomac à forme d'anémie pernicieuse progressive. Soc. méd. des Hôp., 23 oct. 1903. Zit. nach Hayem, Archives générales de médicine 1904, no. 39.

Schleip, Zur Diagnose von Knochenmarkstumoren aus dem Blutbild. Zeitschr. f. klin. Med. 1906, Bd. LIX.

Scott, A report of cases of anemia. Amer. Journ. of med. Sc. 1903. Zit. bei Olga Stempelin.

Stempelin, Olga, Zur Differentialdiagnose der perniziösen Anämie. Med. Klinik 1908, Nr. 18—21.

Stiénon, Cancer latent avec anémie pernicieuse. Soc. d'anat. patholog. de Bruxelles, 19 fév. 1909. Ref. Fol. Haemat. 1910, Bd. IX, H. 2, S. 196.

Strauer, Systematische Blutuntersuchungen bei Schwindsüchtigen und Krebskranken. Zeitschr. f. klin. Med., Bd. XXIV, S. 295.

Strauß und Rohnstein, Die Blutzusammensetzung bei den verschiedenen Anämien. Berlin 1907.

Villebrun, Le cancer de l'estomac à forme anémique. Paris. Thèse méd. 1904—1905, Nr. 67. Ref. Fol. Haemat. 1906.

LEBENSLAUF.

Verfasserin dieser Arbeit, Adele Heinrichsdorff, Tochter des Kaufmanns Jacob Heinrichsdorff, wurde am 25. Januar 1889 zu Woronesch (Süd-Rußland) geboren. Ihre wissenschaftliche Vorbildung erhielt sie auf dem Netschaëver Mädchen-Gymnasium zu Woronesch, das sie im Juni 1906 mit dem Abgangszeugnis verließ; im Jahre 1907 bestand sie die Ergänzungsprüfung für das Reifezeugnis eines Knaben-Gymnasiums an dem I. klassischen Gymnasium zu Woronesch.

Das Studium der Medizin begann sie Michaelis 1907 an der Friedrich-Wilhelm-Universität zu Berlin, besuchte dann die Universitäten in Freiburg i. Br. und in München, seit Michaelis 1910 ist sie an der Universität Berlin immatrikuliert.

Ihre akademischen Lehrer waren folgende:

a) Berlin: Bier, Bumm, Flügge, Franz, Fromme, Fränkel, Gabriel, Greef, Heffter, Hertwig, Heubner, Hildebrand, Kopsch, Kraus, Lesser, Levin, v. Michel, Orth, Pinner, Passow, Rubens, Rubner, Schulze, Thierfelder, Virchow, Waldeyer.

b) Freiburg i. Br.: Gaup, v. Kries, Oltmanns, Wiedersheim.

c) München: Amann, Borst, Döderlein, Frank, Hahn, Klausner, v. Müller, Neubauer, Schmidt, Weinland.